http://www.irbms.com

IRBMS

Institut Régional de Biologie et de Médecine du Sport

NORD–PAS-DE-CALAIS – WWW.IRBMS.COM

Titre : « Le conflit fémoro-acétabulaire chez le sportif »

Auteur(s) : Docteur Philippe LAFFARGUE, Centre Lillois de Chirurgie du Genou et de la Hanche, Marcq-en-Baroeul.

Catégories : Médecine du Sport - Diaporama : 61 vues / Poids : 5,6 Mo

Date : Novembre 2008, lors du 13ème Congrès de Médecine et de Kinésithérapie du Sport.

Rappel : Ce diaporama, propriété exclusive de son/ses concepteur(s), ne peut être reproduit, ni diffusé en public, même partiellement sans autorisation expresse écrite. Pour ce faire veuillez nous envoyer votre demande à l'adresse suivante : contact@medecinedusport.fr

Note : **Attendre le chargement** du diaporama puis utilisez la **Barre d'espacement** de votre clavier ou la roulette de votre **souris** pour passer d'une diapositive à l'autre.

13 ème Congrès de Médecine et de Kinésithérapie du sport

Le conflit fémoro-acétabulaire chez le sportif

Philippe LAFFARGUE

Centre Lillois de Chirurgie du Genou et de la Hanche

- Physiopathologie
- Diagnostic clinique
- Bilan d’imagerie
- Traitements

Physiopathologie

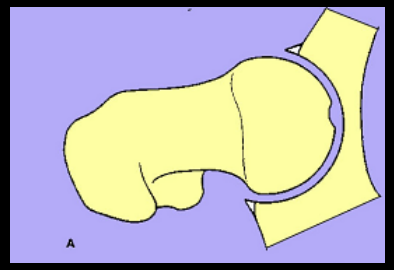

Lavigne M and coll.

Effet CAME

(Cam type)

Beck, Ganz JBJS Br'05

Effet TENAILLE

(pincer type)

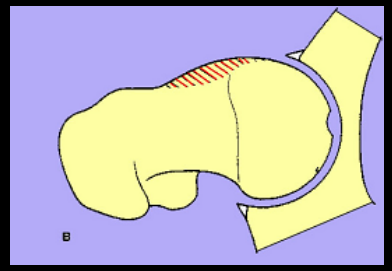

Isolé 26/149

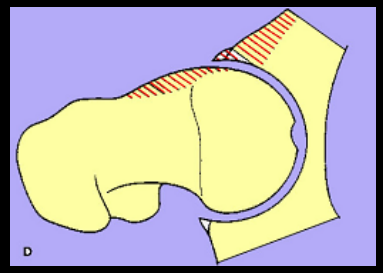

Combiné 107/149

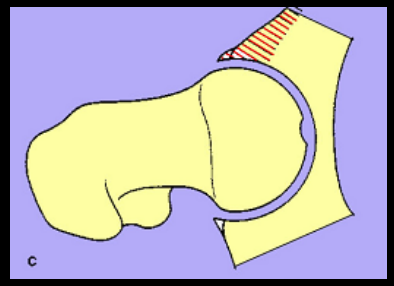

Isolé 16/149

Physiopathologie

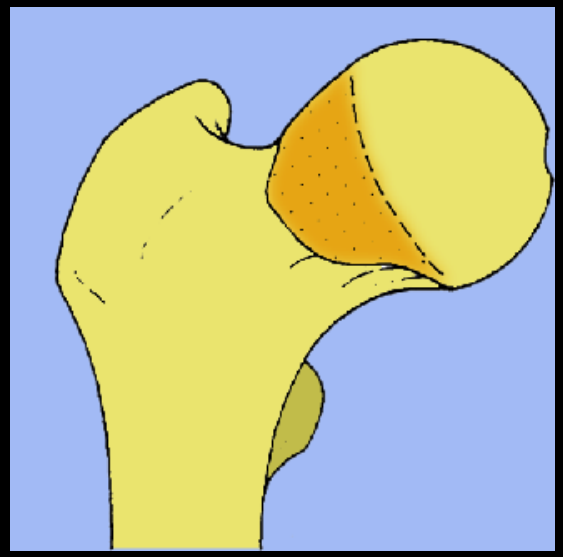



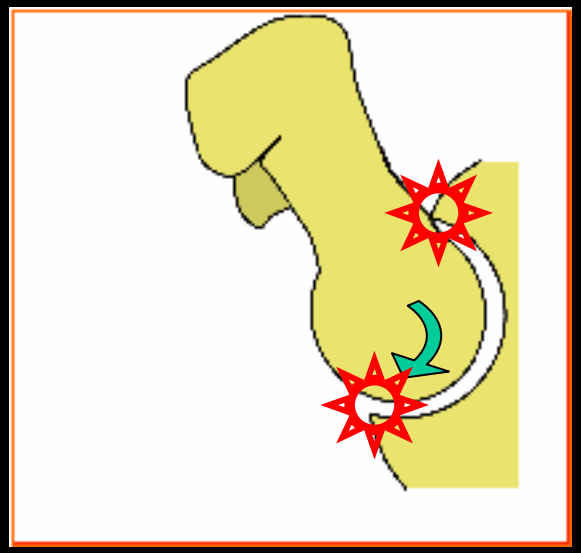

Siebenrock et al. Clin Orthop 2004

Concept dynamique…

Physiopathologie



Ito et al JBJS Br 2001

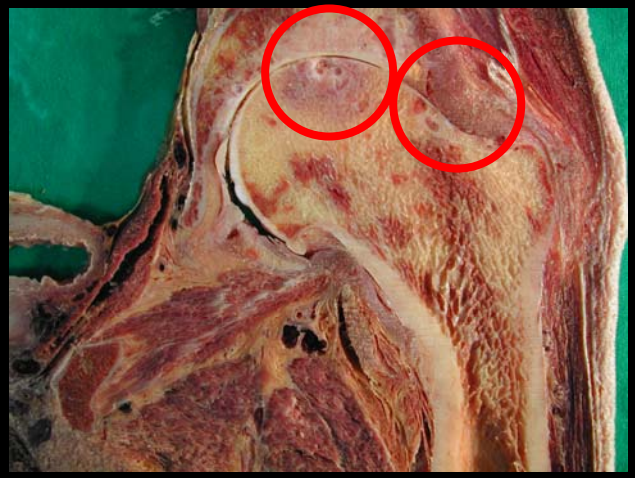

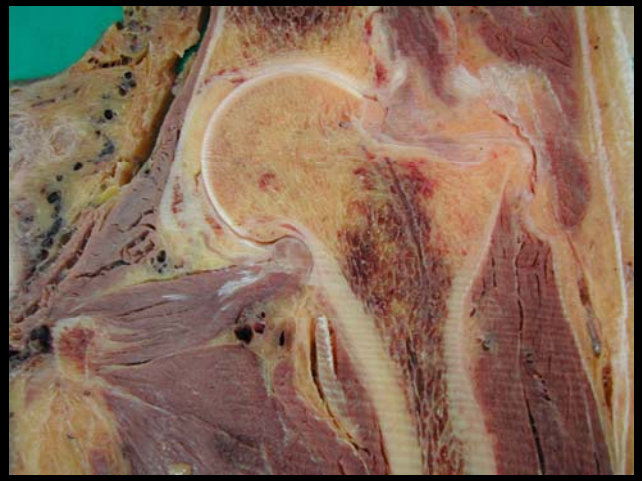

ARTHROGENE!

R.Ganz et al. CORR 2003/ M.Tanzer et al. CORR 2004

Clinique

-Jeunes

-Douleurs de hanche

-Sportifs (sports à risque)

✓sièges bas / flexion importante de la hanche

✓station assise prolongée

✓craquements, pseudo blocages épisodes dérobements

Marche simple est indolore

Clinique

- ✓Douleurs en flexion / adduction / RI
- ✓RI diminuée ou nulle
- ✓Craquement, claquement à la mobilisation

Bilan d'imagerie

- ✓ **Radiographies**
- ✓ **Scanner / arthro-scanner**
- ✓ **IRM / arthro-IRM**

Bilan radiographique

- **Bassin de face**
- **Hanche**
  - **Face**
  - **Profils**
    - Faux-profil de Lequesne
    - Incidence de Dunn

Bassin de Face

Effet tenaille+++ (pincer type)

- Coxa profunda
- Paroi antérieure trop couvrante
- Rétroversion acétabulaire

2 signes :

signe du croisement

signe de la paroi postérieure

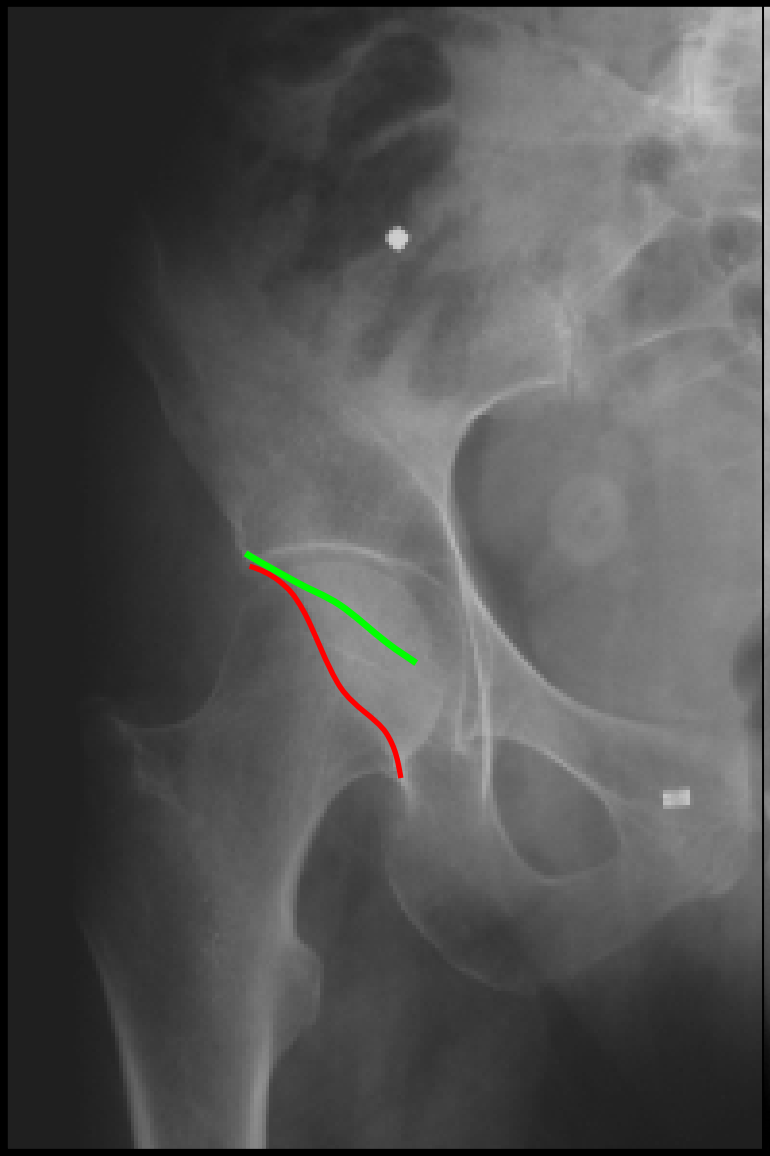

Normal

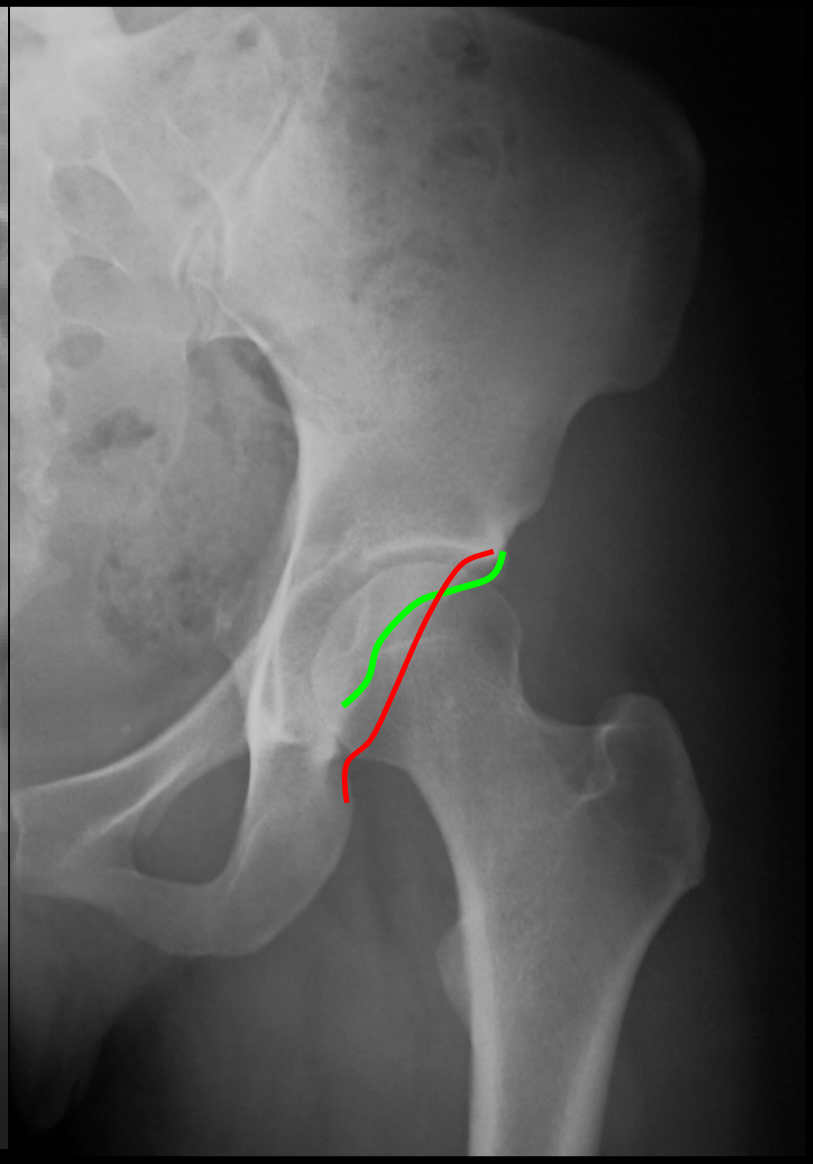

Signe du croisement

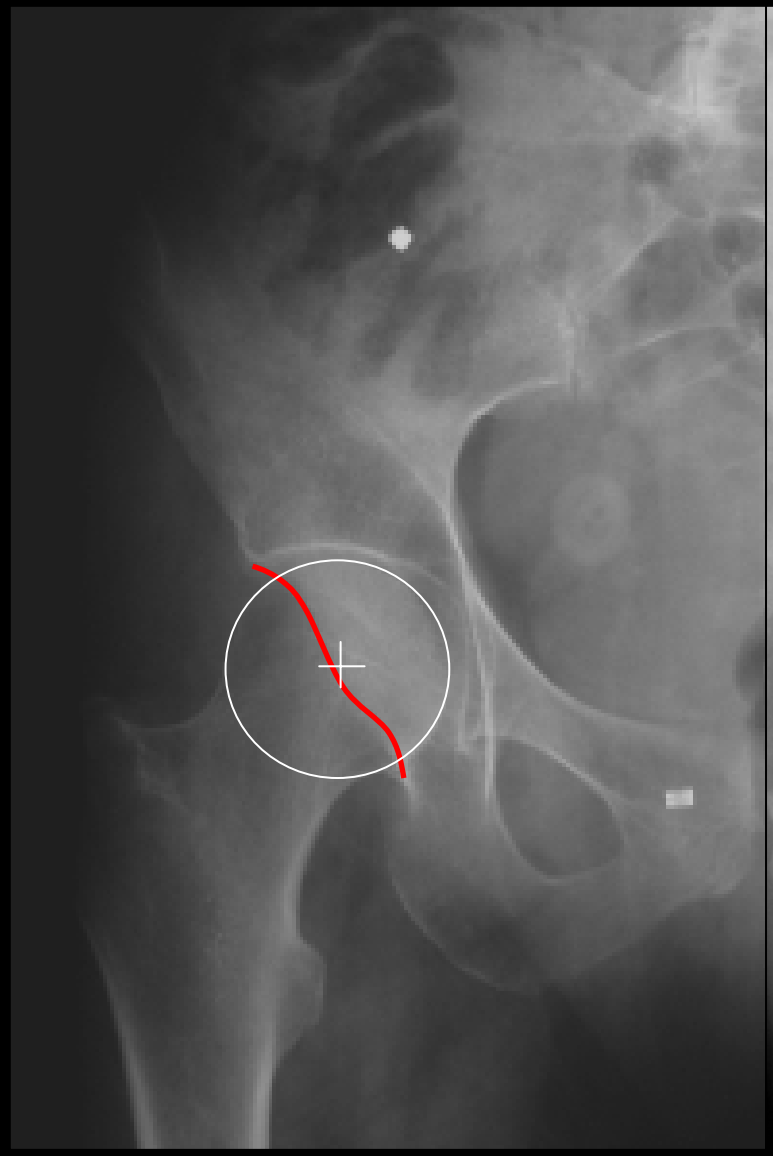

Normal

Signe de la paroi postérieure

Bassin de Face

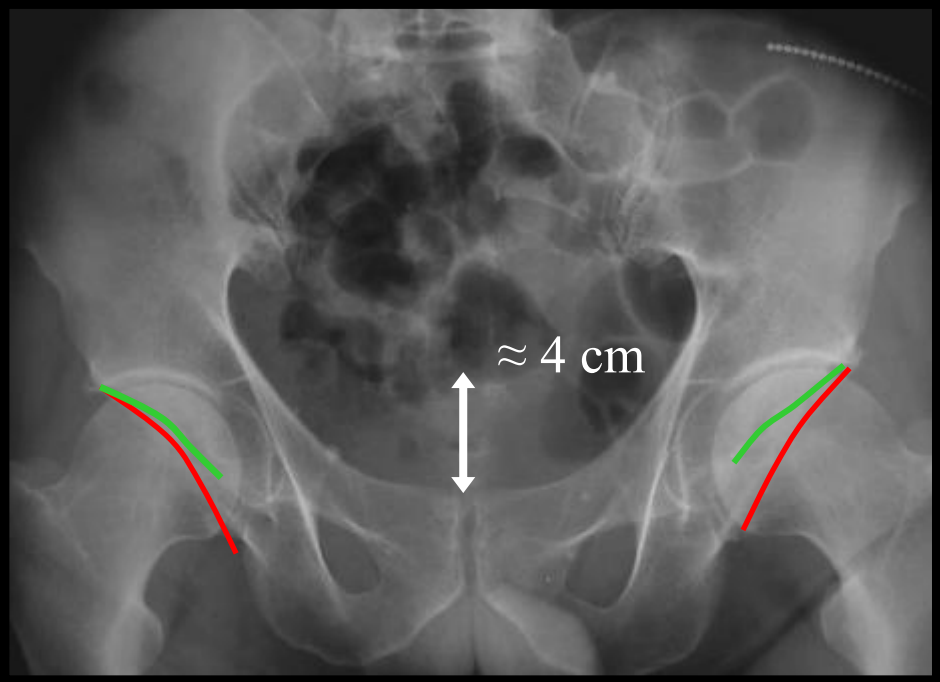

Version pelvienne neutre

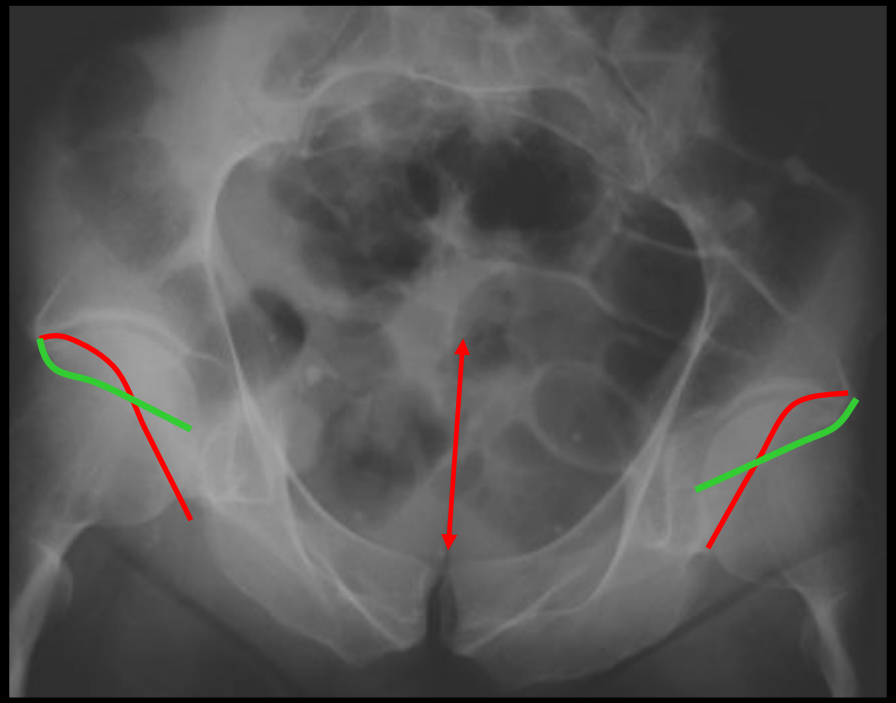

Antéversion pelvienne
Pseudo rétroversion acétabulaire

Jonction sacro-coccygienne ≈ 4 cm

Bilan radiographique

- **Bassin de face**
- **Hanche**
  - **Face**
  - **Profils**
    - Faux-profil de Lequesne
    - Incidence de Dunn

Hanche de Face

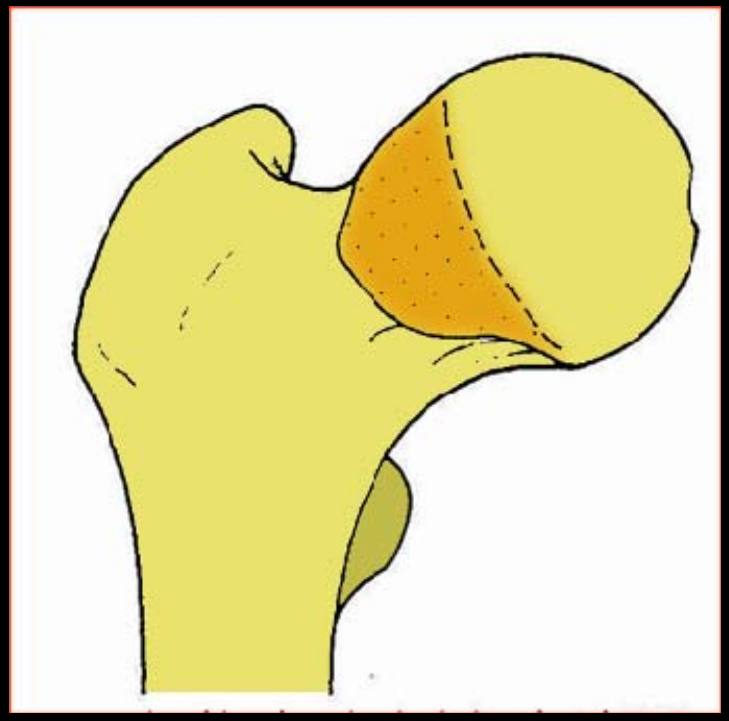

Siebenrock K.A. and coll. Clin Orthop 2004

Effet came+++ (cam type)

- Débord osseux constitutionnel (BUMP)
- Séquelle d'épiphysiolyse
- Remaniement post-traumatique

Peut être Normale!

Normal

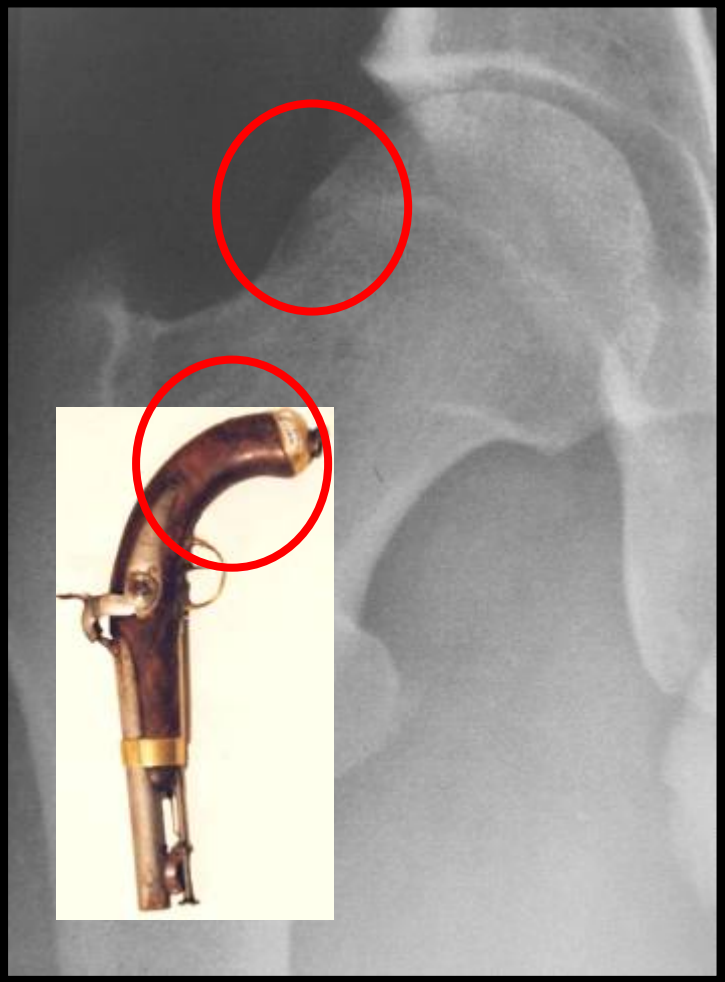

Aspect en crosse de pistolet

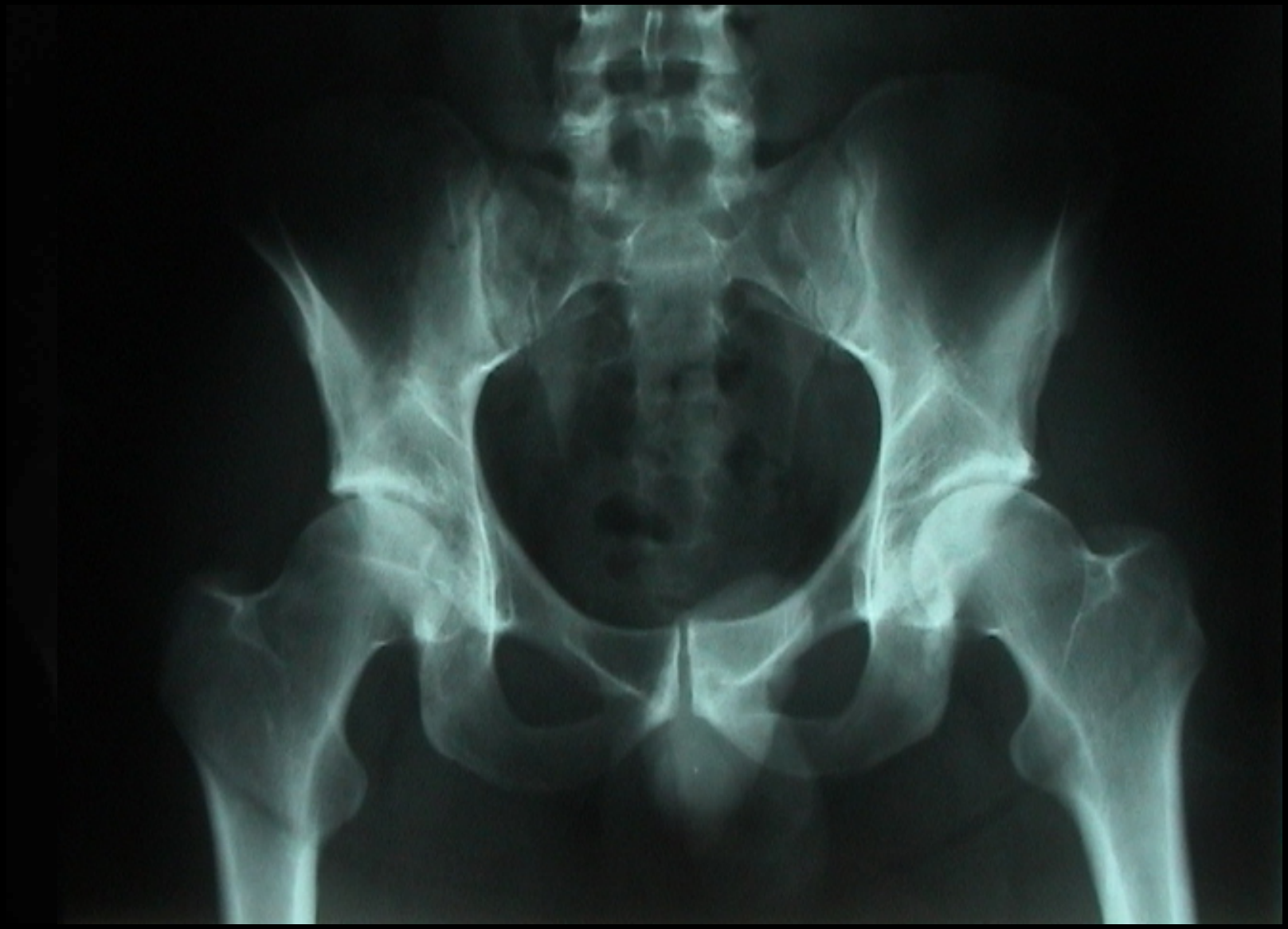

Bilan radiographique

- **Bassin de face**
- **Hanche**
  - **Face**
  - **Profils**
    - Faux-profil de Lequesne
    - **Incidence de Dunn**

Incidence de Dunn

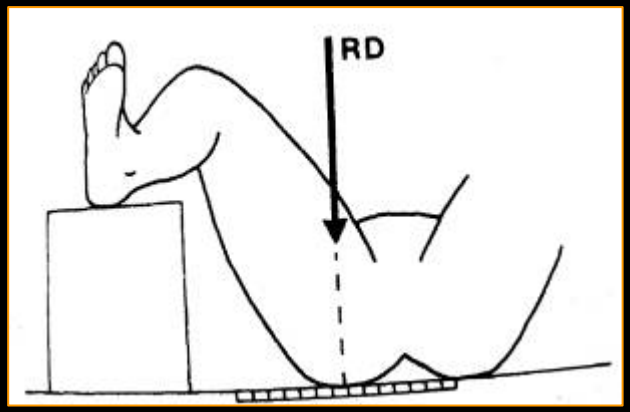

- Patient en décubitus dorsal
- Bassin de face
- Rayon vertical centré sur la hanche
  - Flexion de hanche
  - Abduction
  - Rotation interne

(# lateral frog)

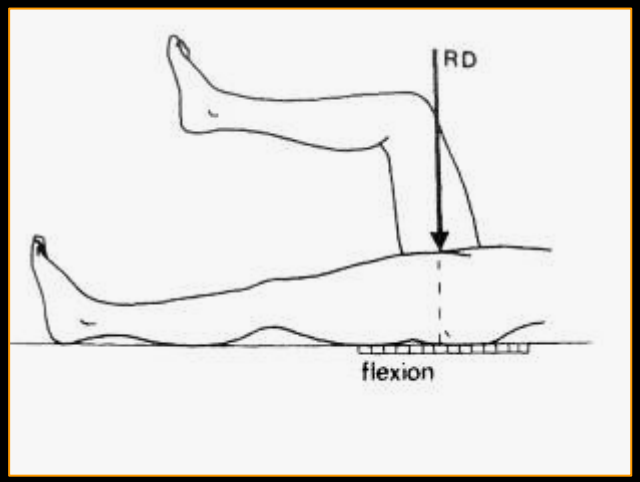

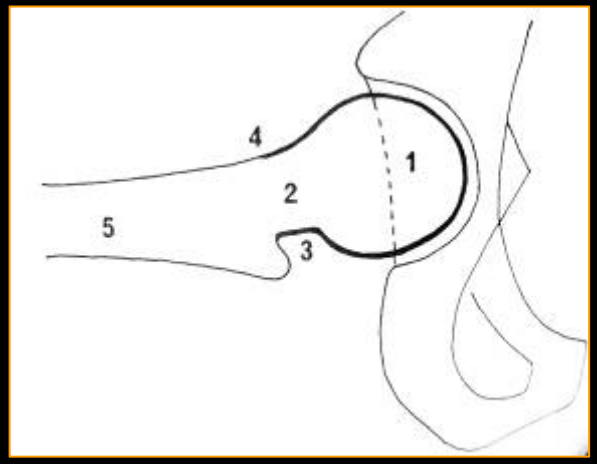

Incidence de Dunn

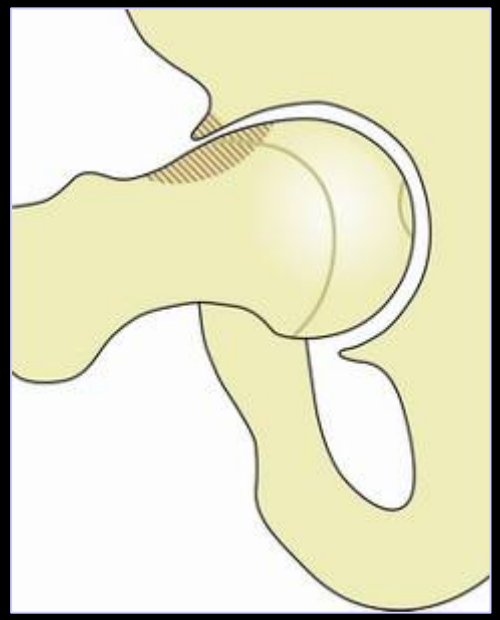

RIBAS M., Barcelona

Offset tête/col fémoral

$$= \frac{\text{Offset Antérieur}}{\text{Diamêtre Tête}}$$

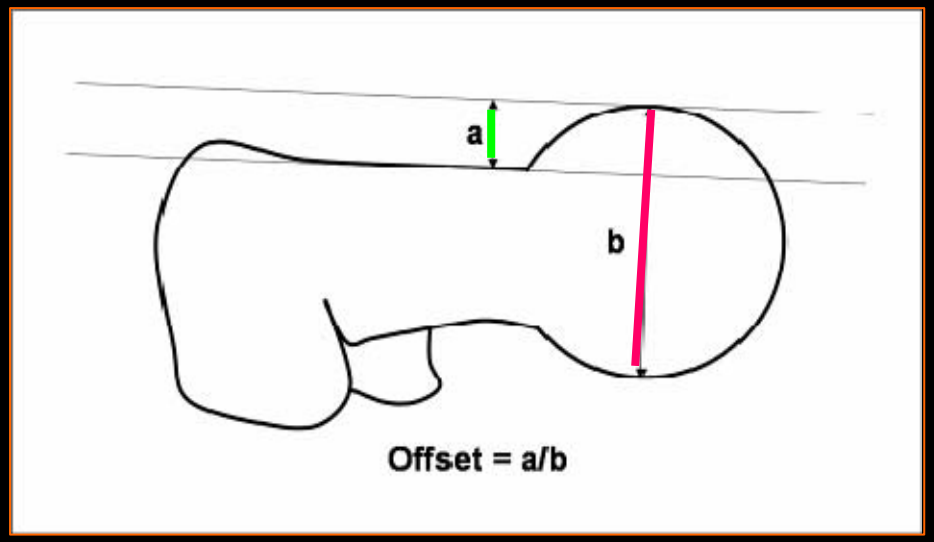

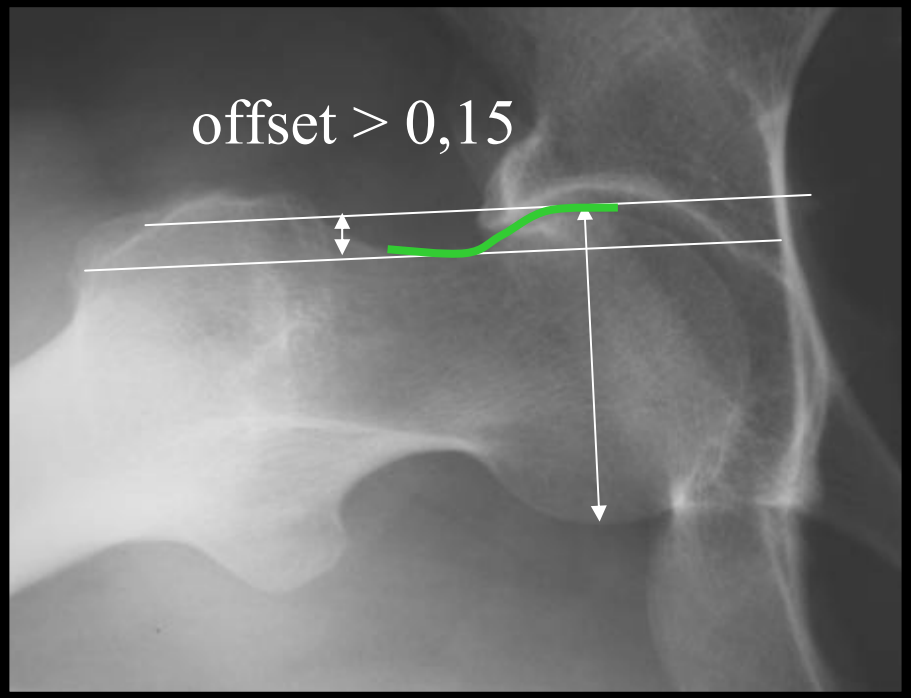

normal

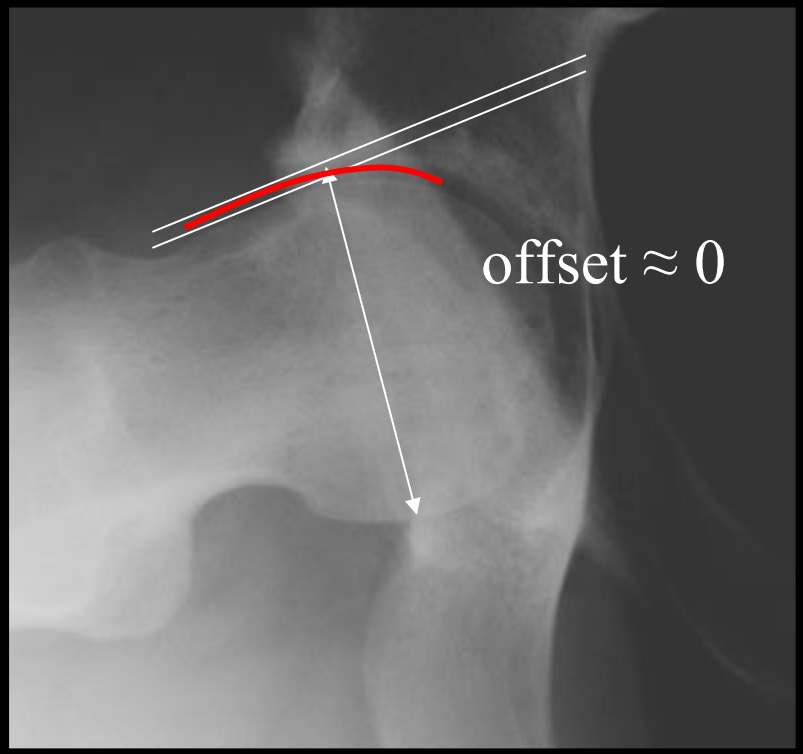

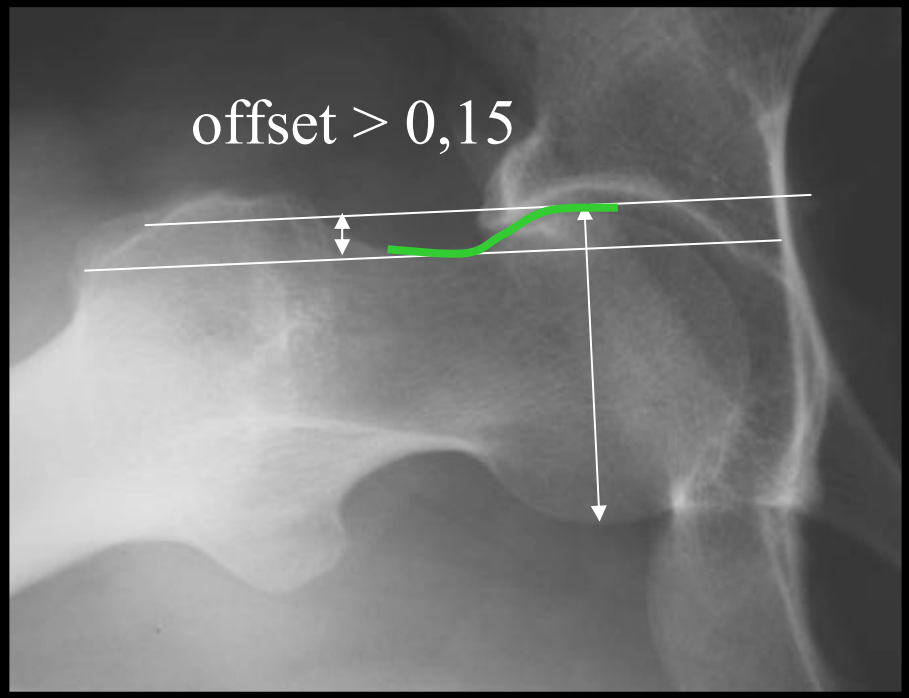

normal

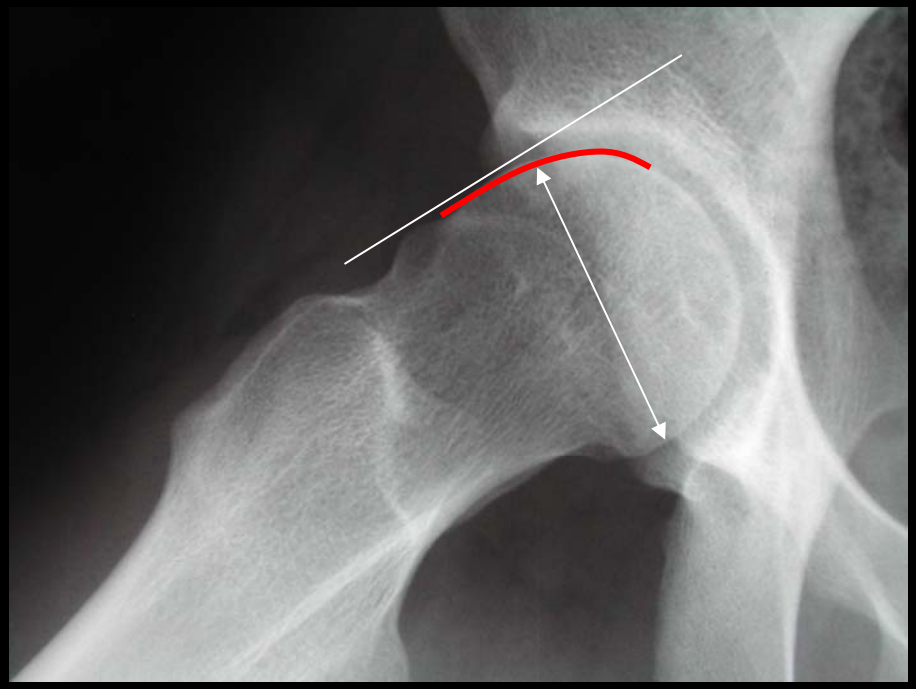

Offset antérieur négatif!

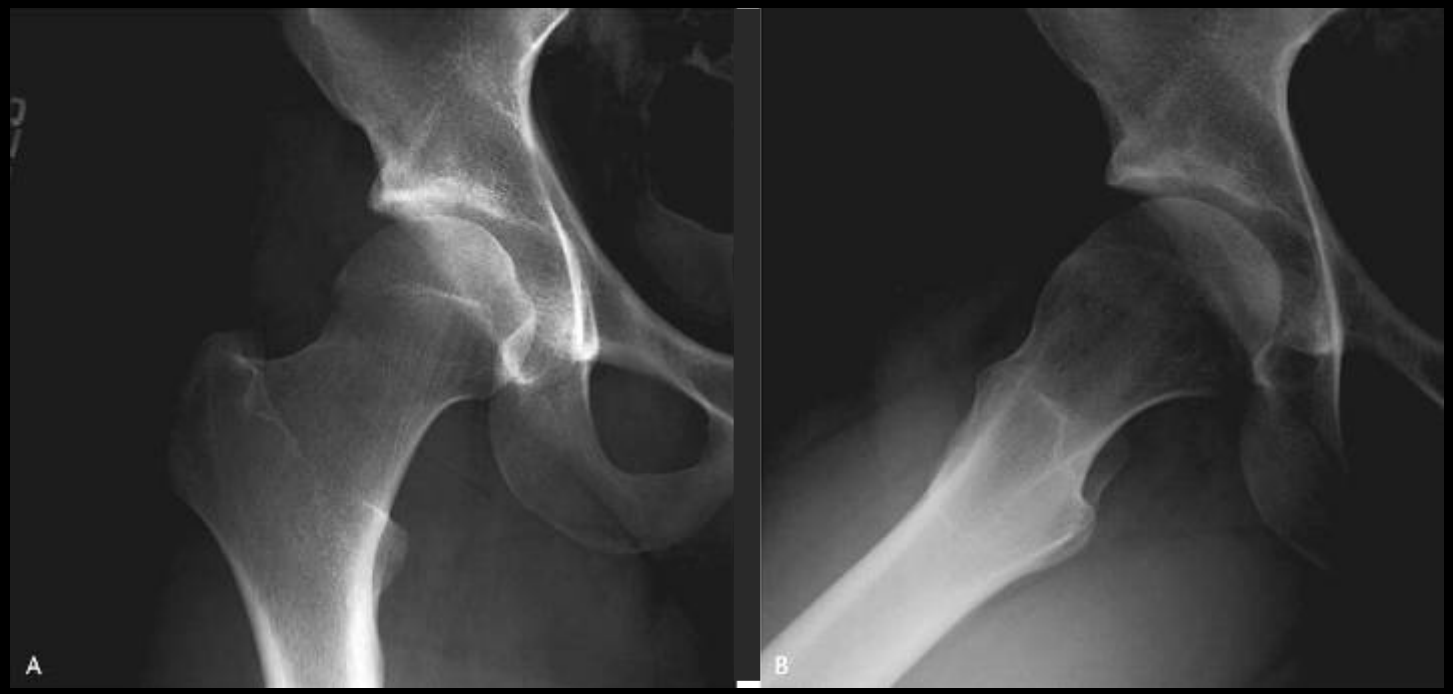

Face normale

Profil: Offset ratio=0

Bilan d'imagerie complémentaire

- TDM et IRM
  - Rétroversion acétabulaire
  - Angle α de Nötzli
  - Œdème cervical et acétabulaire
- ArthroTDM et arthroIRM
  - Lésions labro-cartilagineuses
  - Lésions ostéochondrales

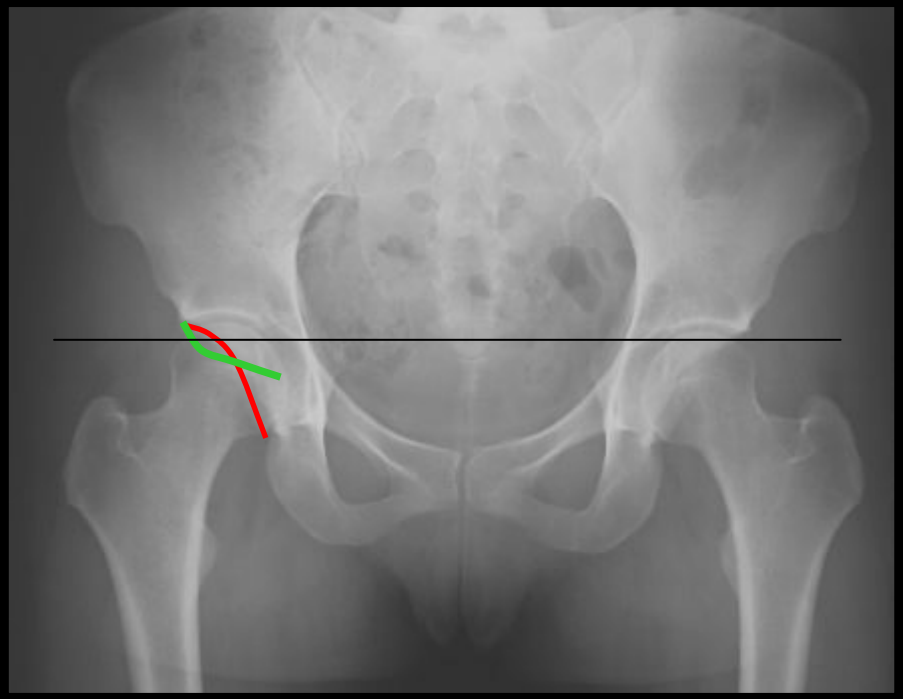

Os acétabulaire 1/3 supérieur

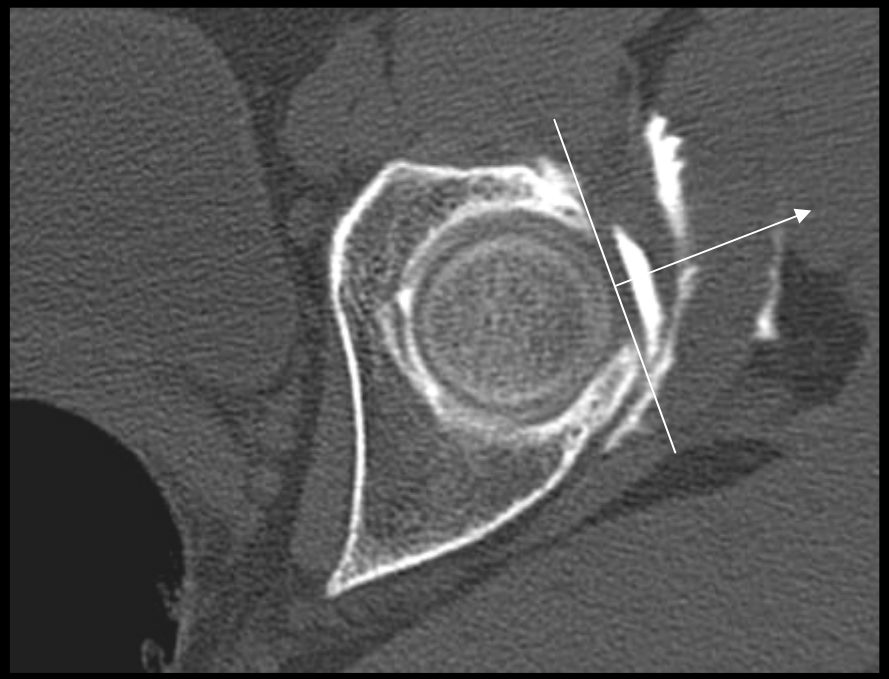

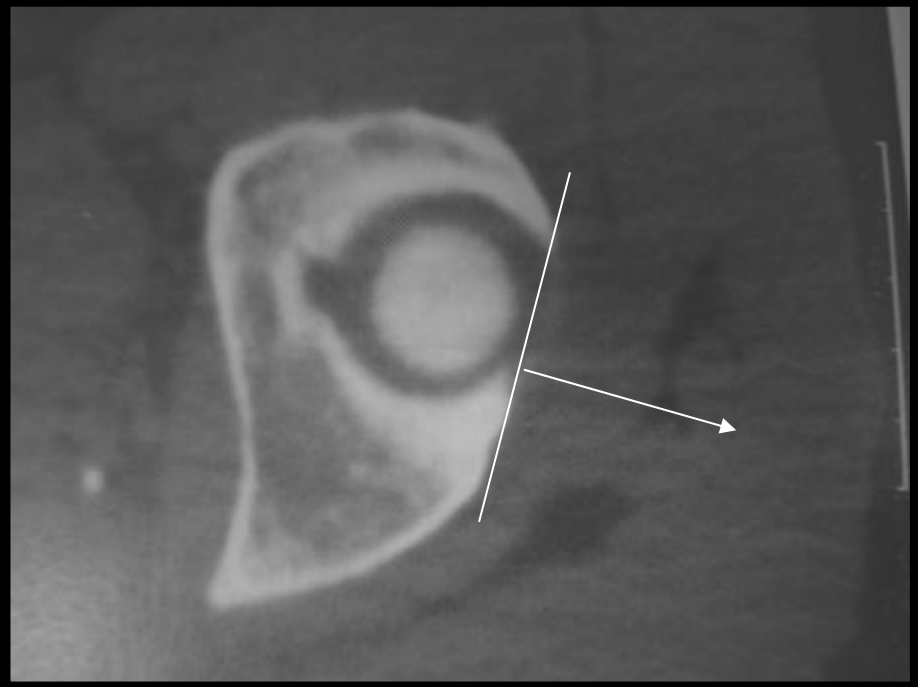

Bilan d'imagerie complémentaire

- TDM et IRM
  - –Rétroversion acétabulaire
  - –Angle α de Nötzli
  - –Œdème cervical et acétabulaire
- ArthroTDM et arthroIRM
  - –Lésions labro-cartilagineuses
  - –Lésions ostéochondrales

Angle alpha (de Nötzli)

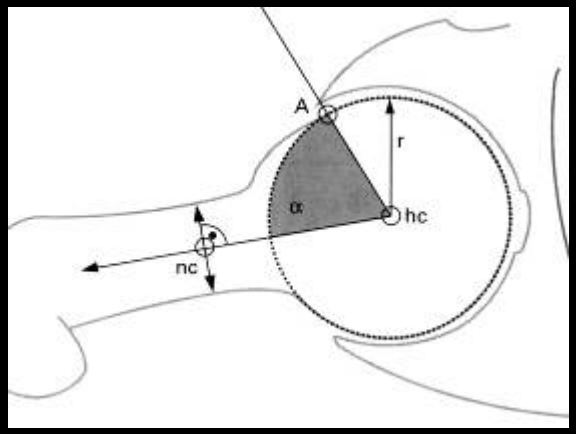

Imagerie Radiale avec tomodensitométrie:

ANGLE α >50.5º anormale

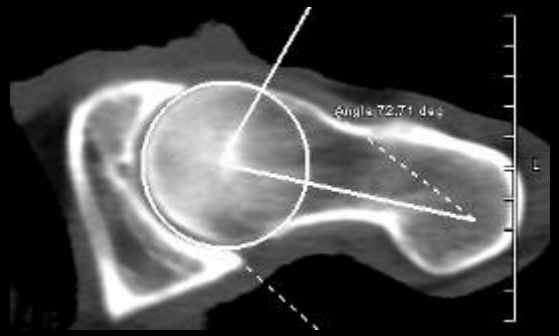

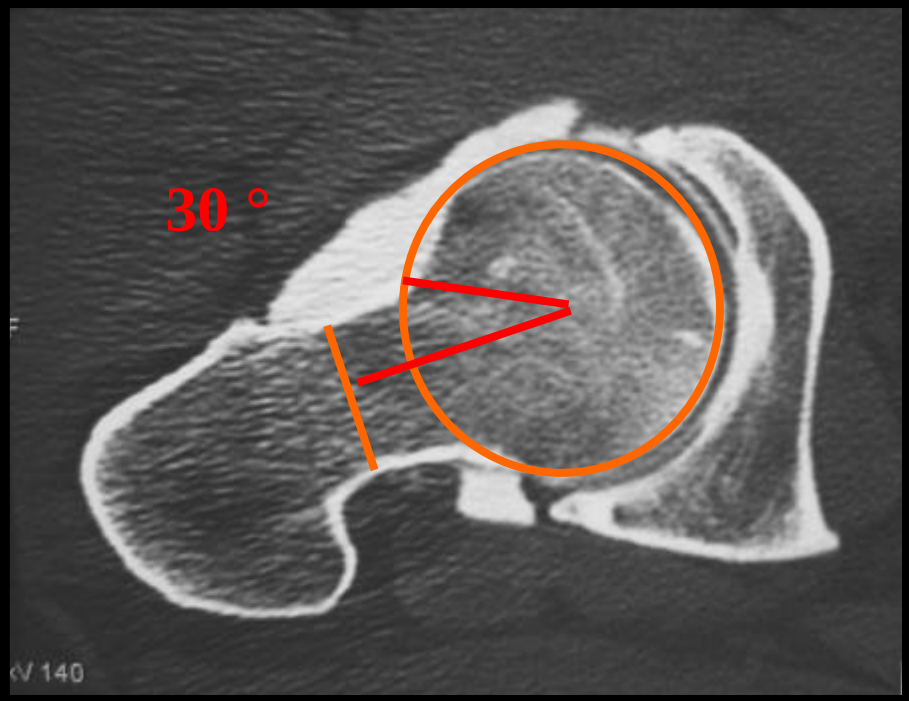

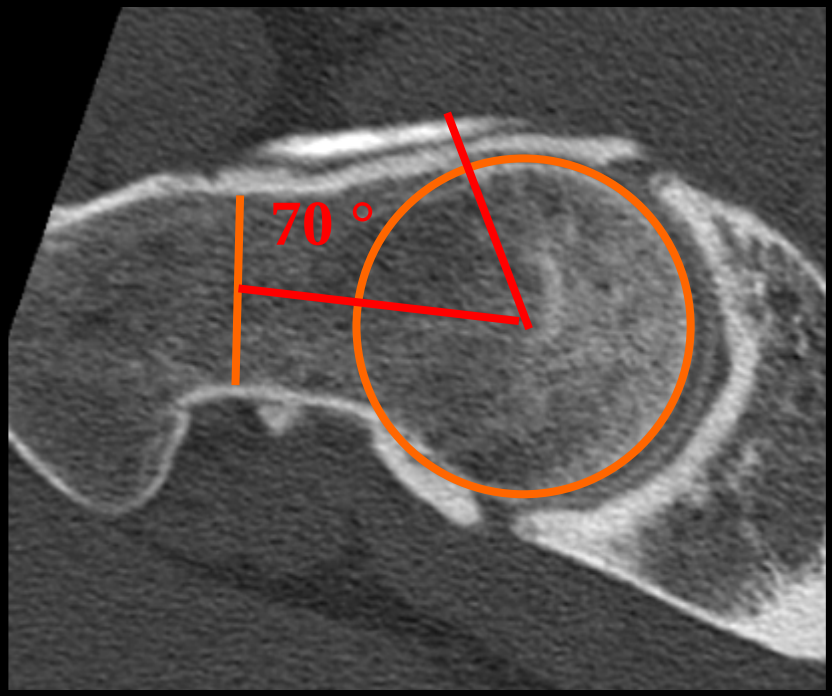

Bilan d'imagerie complémentaire

- TDM et IRM
  - –Rétroversion acétabulaire
  - –Angle α de Nötzli
  - –Œdème cervical et acétabulaire
- ArthroTDM et arthroIRM
  - –Lésions labro-cartilagineuses
  - –Lésions ostéochondrales

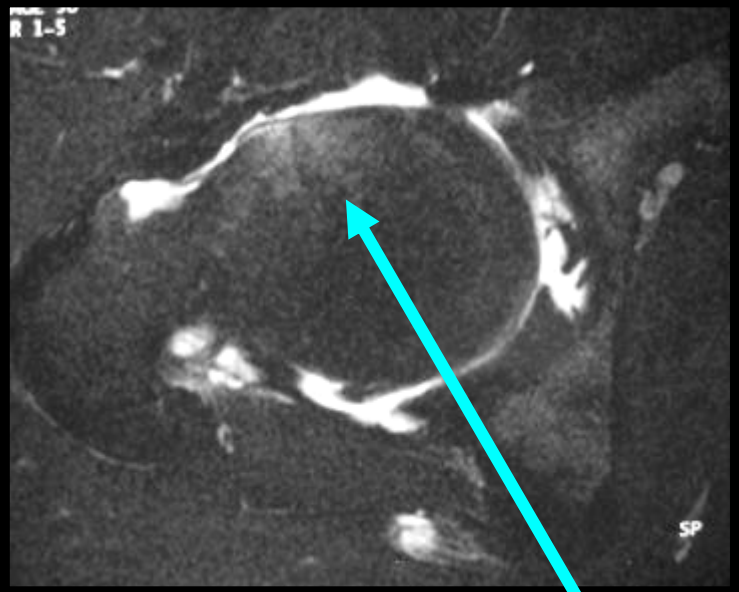

Hypersignal = oedeme

Rebord acétabulaire

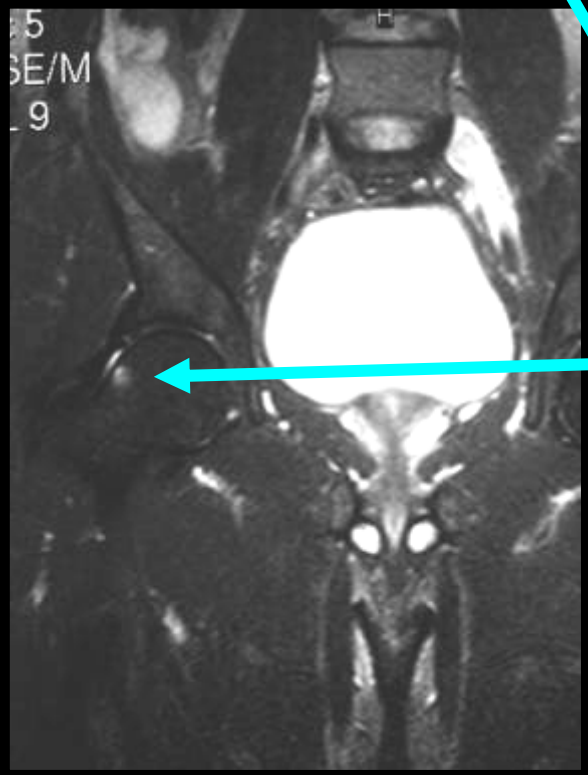

Col

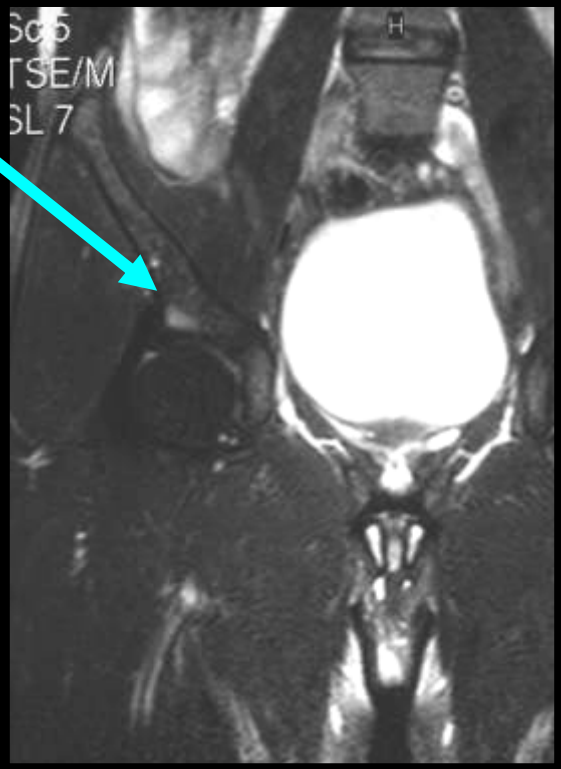

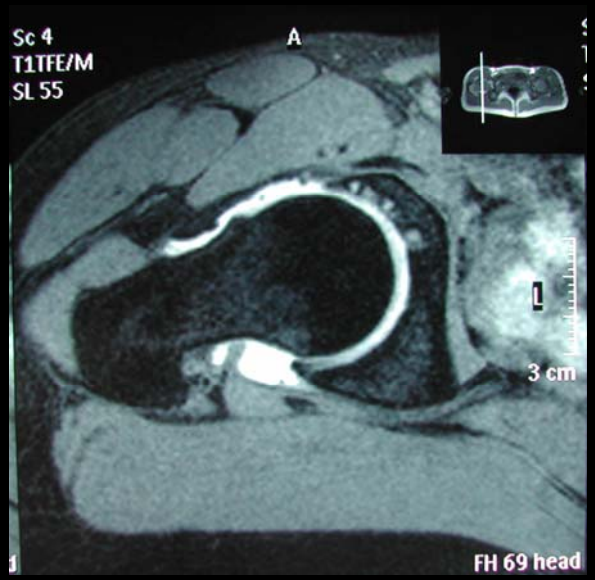

laude

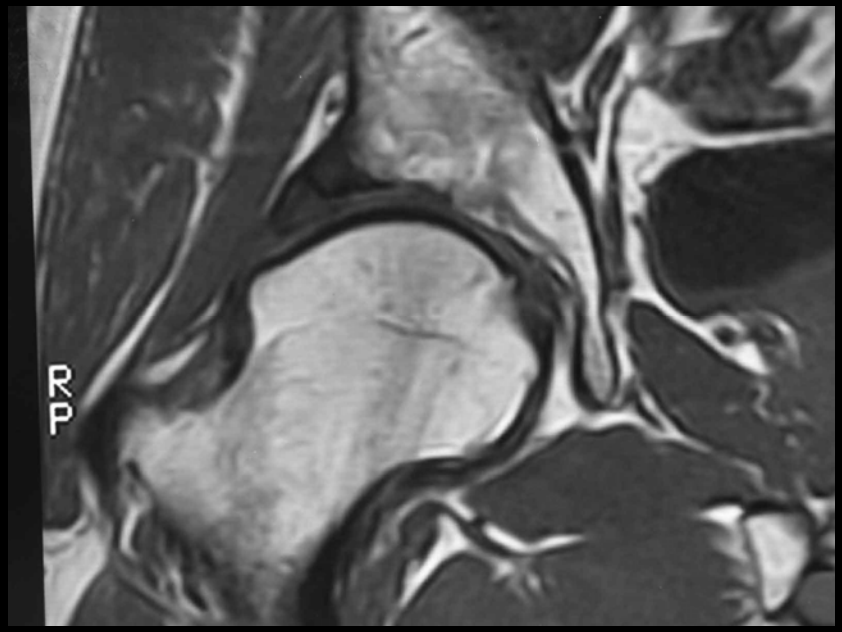

Retrouve les anomalies radiographiques

- ✓Bump
- ✓Angle α
- ✓Offset cervical

Bilan d'imagerie complémentaire

- TDM et IRM
  - –Rétroversion acétabulaire
  - –Angle α de Nötzli
  - –Œdème cervical et acétabulaire
- ArthroTDM et arthroIRM
  - –Lésions labrales
  - –Lésions ostéochondrales

Lésions labrales et otéochondrales

W. Peelle, CORR'05

TABLE 2. Number and Percentages of Abnormal Measurements

Measurement	Labral Tear (n = 78)	Control (n = 22)	p Value
Lateral center-edge angle < 25°	28 (36%)	0 (0%)	0.001
Head-neck offset < 9 mm	14 (18%)	1 (5%)	0.15
Offset ratio < 0.17	18 (23%)	2 (9%)	0.22
Retroverted acetabulum	9 (12%)	0 (0%)	0.20
Aspherical femoral head	23 (29%)	0 (0%)	0.001
Tonnis Grades 1 and 2	26 (33%)	2 (9%)	0.04

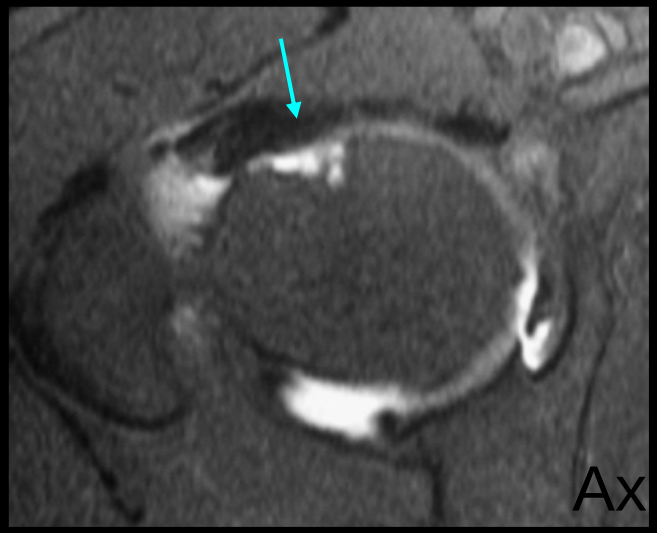

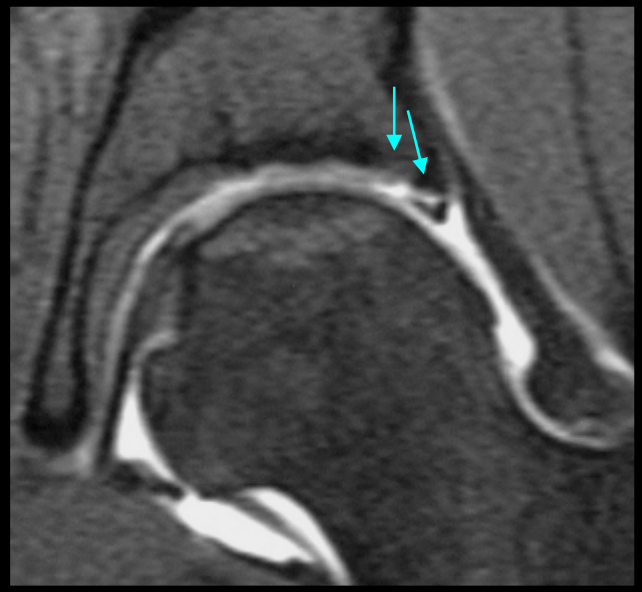

Lésions ostéochondrales

- ✓Cartographie des lésions cartilagineuses
- ✓Prédominance de lésions labrales dans les CFA par effet tenaille
- ✓Prédominance de lésions ostéo-chondrales dans les CFA par effet came

effet tenaille

- ✓ Signe du croisement
- ✓ Signe de la paroi postérieure
- ✓ Lésion labrale

effet came

- ✓ Aspect en crosse de pistolet
- ✓ Petit offset fémoral antérieur
- ✓ Lésion cartilagineuse

Traitement

-Eliminer un diagnostic différentiel

-Objectiver le vice architectural

-Rechercher remaniements arthrosiques

Traitement conservateur : physique

-**Systématique**

-**Adaptation des activités sportives** / restriction des activités physiques (sports avec de grands mouvements de hanche)

- Anti-inflammatoires Non Steroïdiens.

La thérapie physique avec étirements et augmentation de la mobilité passive est contre-indiquée.

Traitement conservateur : chirurgical

-au **cas par cas. PRUDENCE!**

-**symptômes invalidants** malgré un traitement médical bien conduit

- lésions cartilagineuses ou labrales : évolution naturelle vers la coxarthrose → indication chirurgicale.

Traitement conservateur: principes

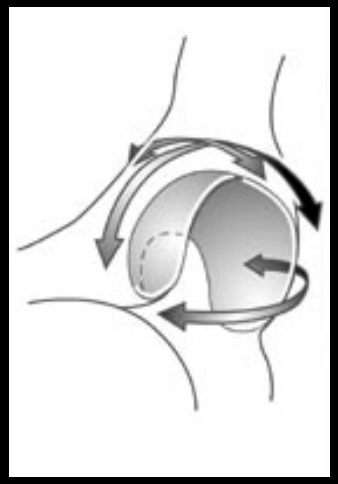

Ostéotomie de réorientation acétabulaire

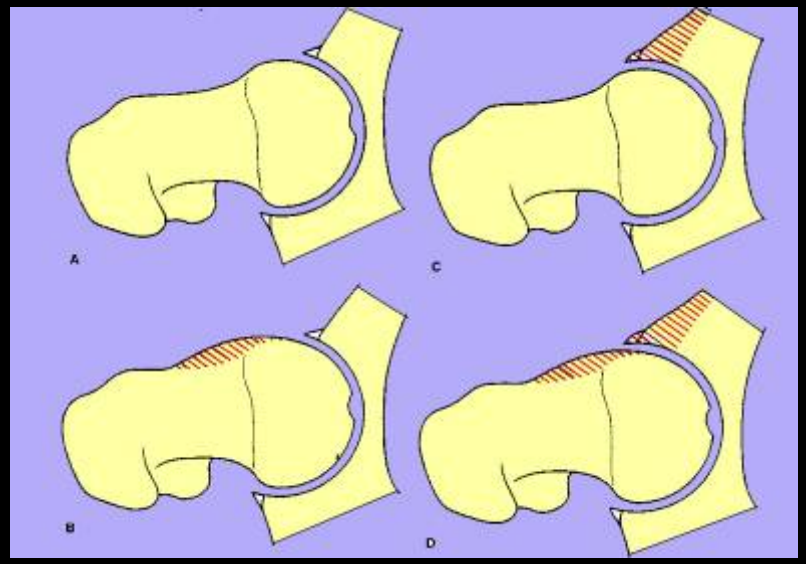

Acétabuloplastie de la paroi antérieure

Résection ostéoplastie du col fémoral

CFA par *effet tenaille* :

*Ostéotomie de réorientation de l'Acetabulum

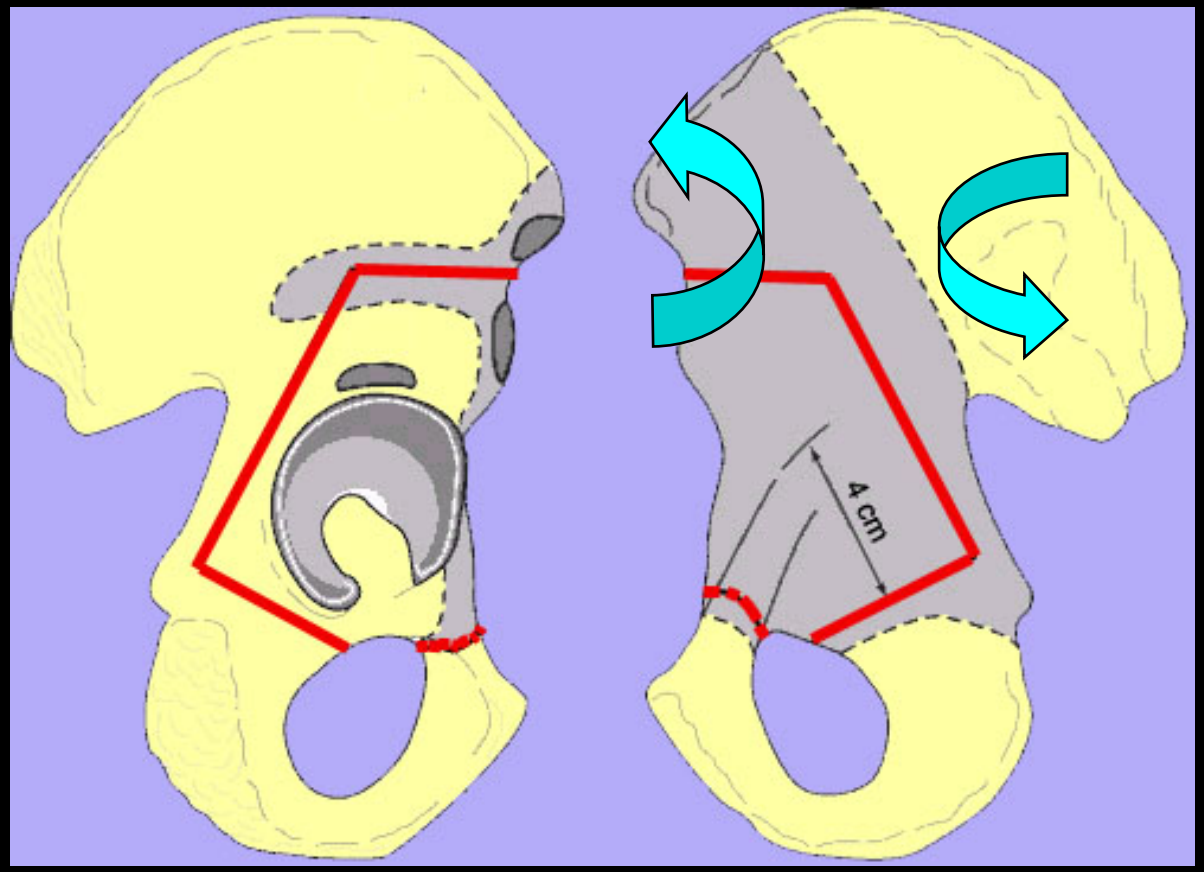

CFA par *effet tenaille* :

*Ostéotomie de réorientation de l'Acetabulum

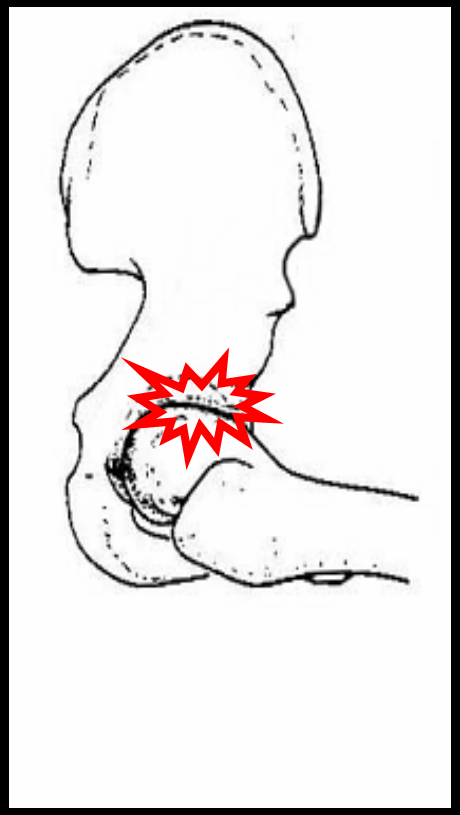

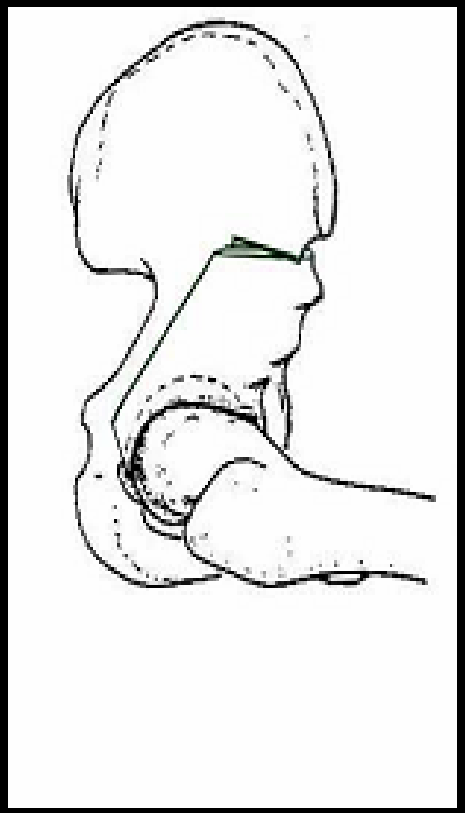

Cas clinique

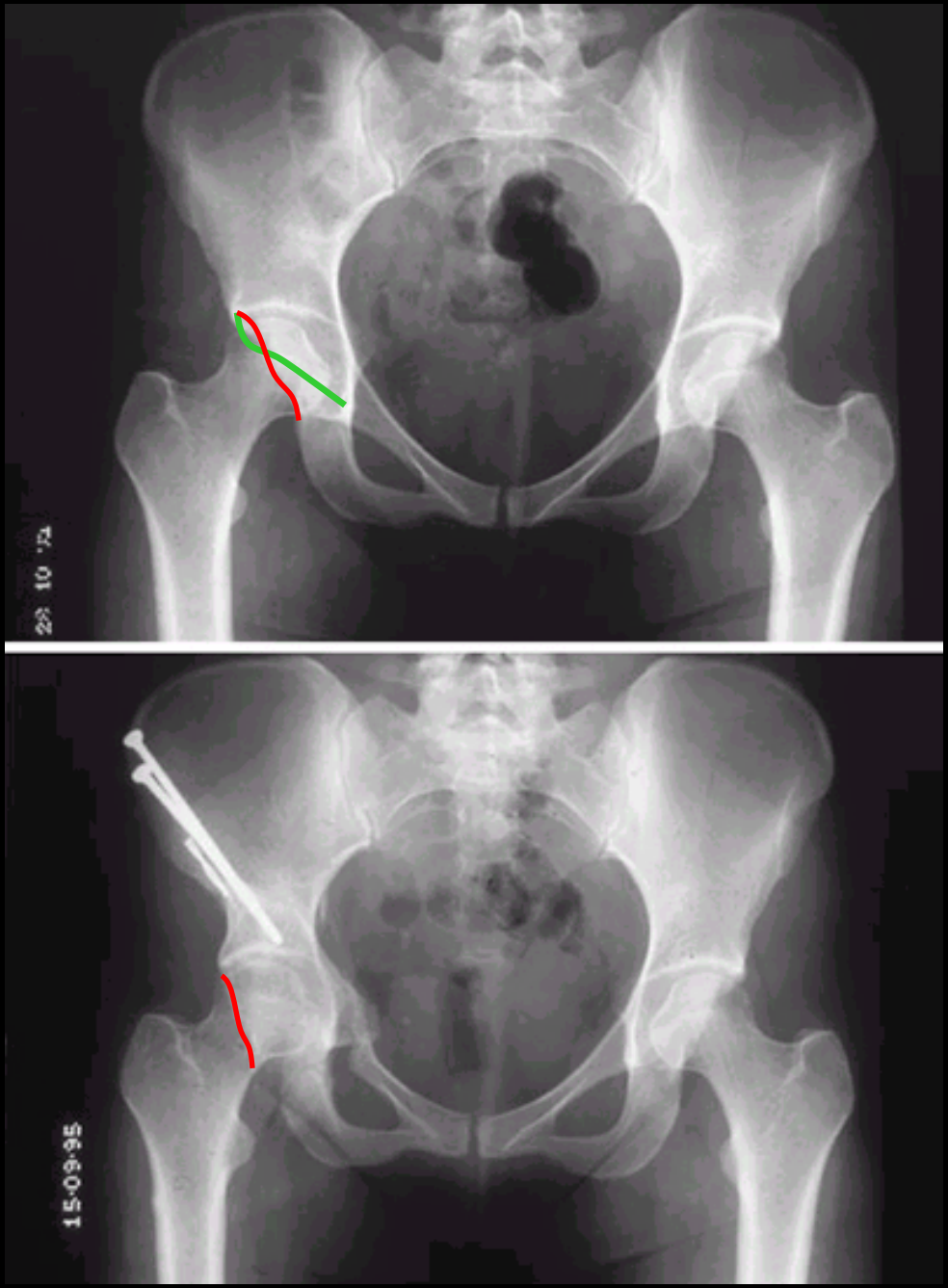

K.Klaue, Bellinzone, Suisse

CFA par *effet tenaille* :

*Acetabuloplastie de la paroi antérieure

Paroi antérieure trop couvrante : résection isolée du rebord osseux proéminent

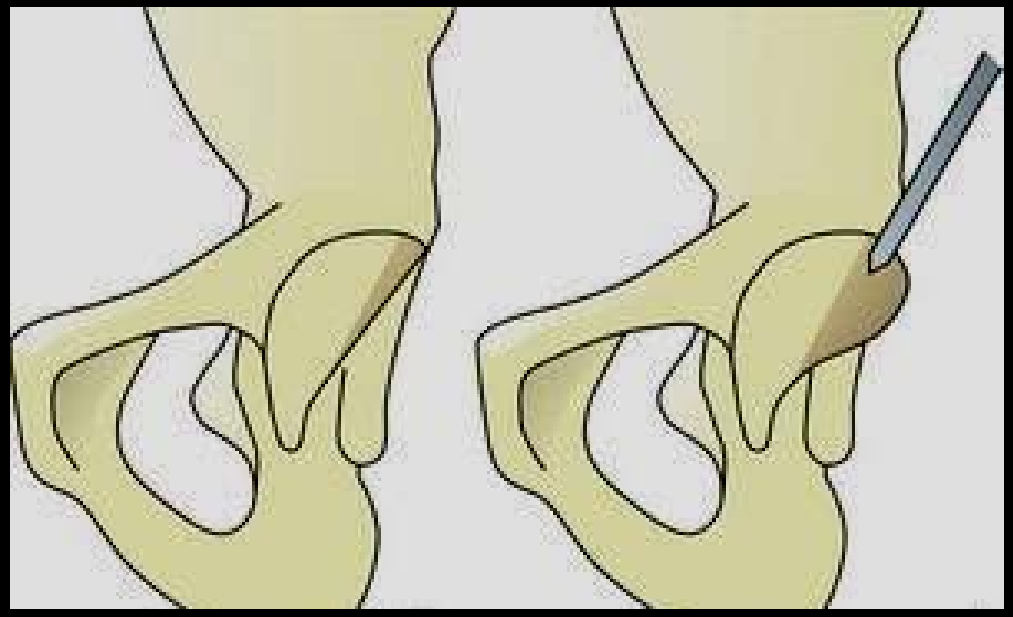

Lavigne M and coll. Clin Orthop 2004

CFA par *effet came*:

* Résection ostéoplastie du col fémoral

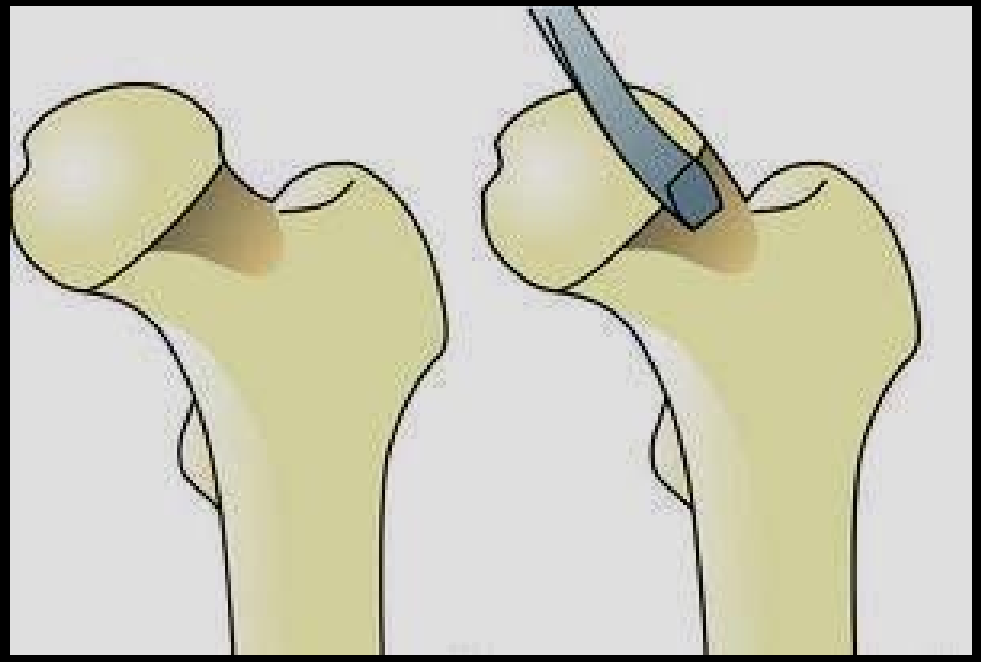

Lavigne M and coll. Clin Orthop 2004

Rétablir Sphéricité / Offset antérieur

Fragilité secondaire: résection maximale de 30%

Trousdale et al. JBJS-Am'05

Traitement conservateur: techniques

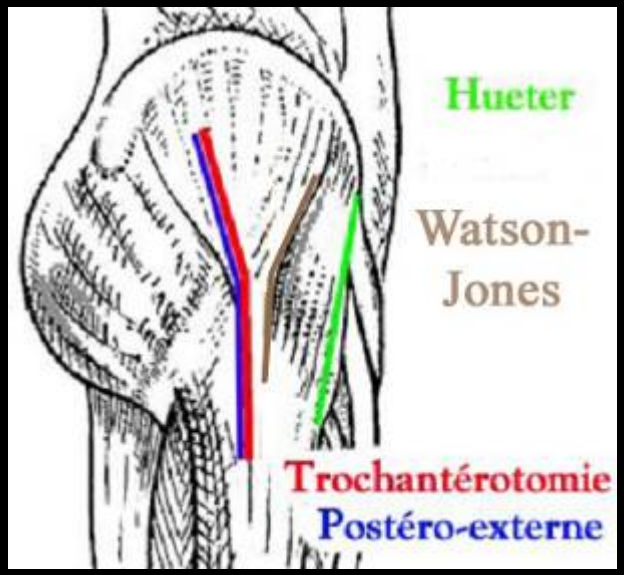

-**Voies antérieures pures** (sans luxation): Hueter/ Waston-jones

-**Voie avec luxation antérieure et trochanterotomie digastique**

-**Arthroscopie**

Voies antérieures pures

-Hueter

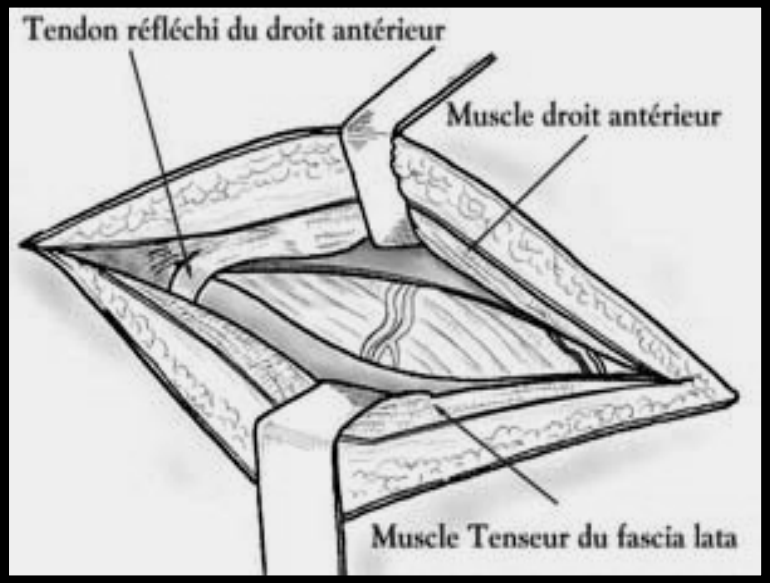

-Watson-Jones

Voies antérieures pures

- ✓Pas de luxation
- ✓MIS
- ✓Plastie du col fémoral +/- Acetabuloplastie de la paroi antérieure +/- traitement des lésions labrales

Mais: Ossifications dans la voie de Watson Jones

Abord cotyle/ tête/ labrum incomplet

Voies antérieures pures

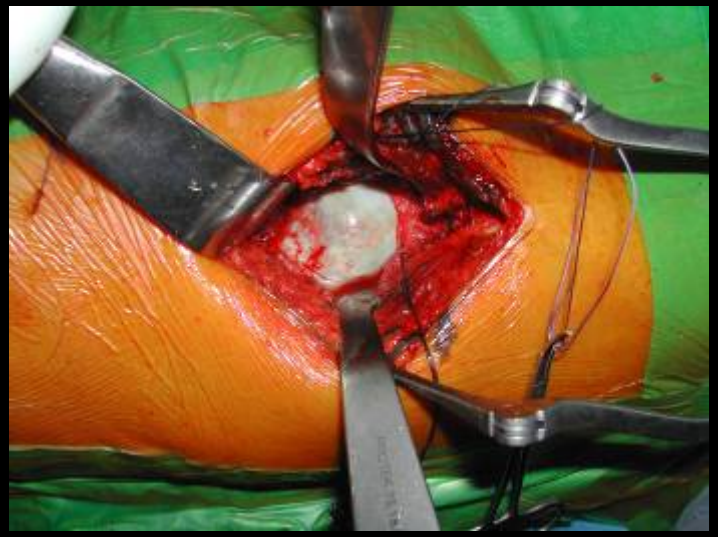

Voies antérieures pures: cas clinique

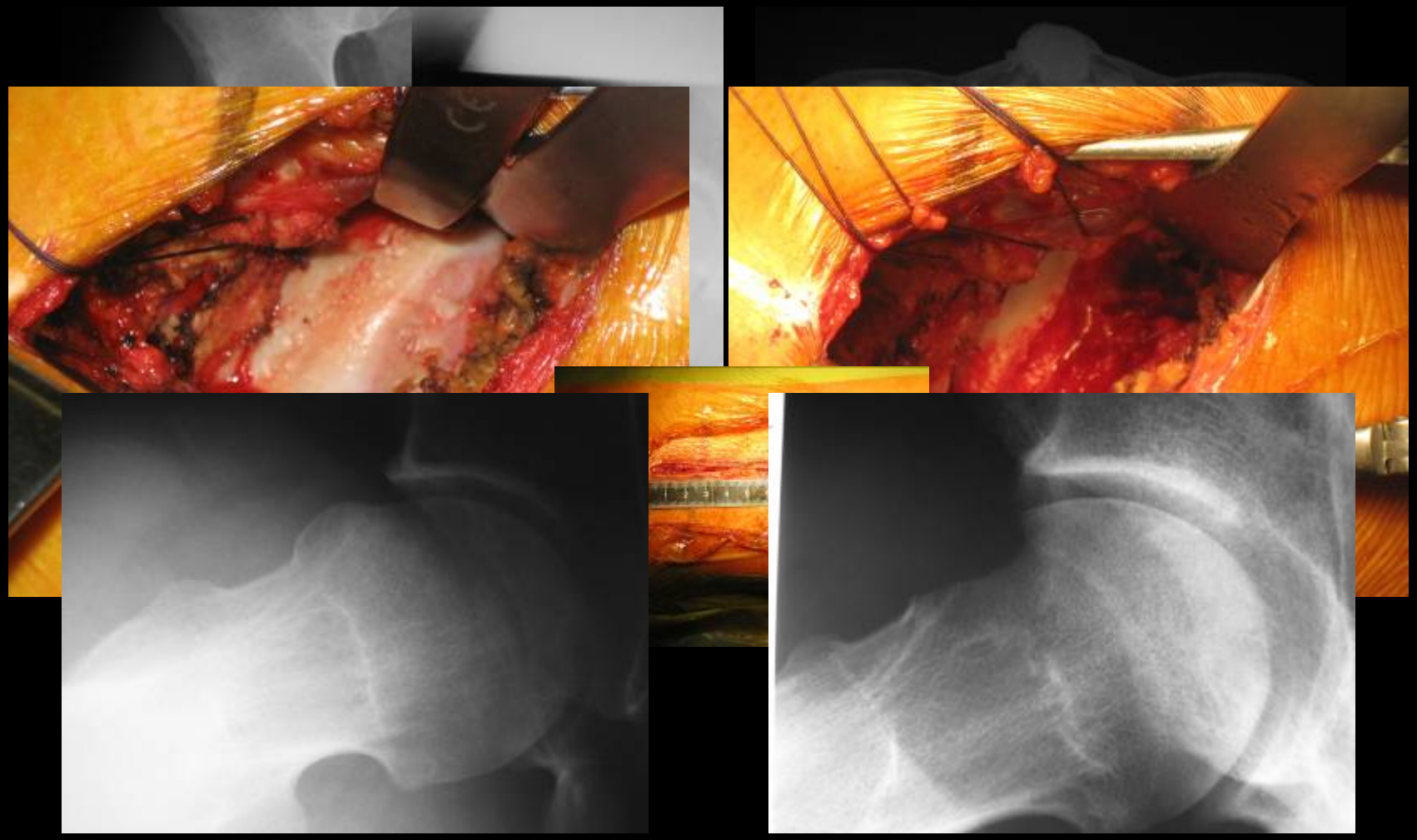

Luxation et trochantérotomie digastrique

Décrite par Ganz 2001 après étude de la vascularisation de la tête fémorale avec Doppler per-opératoire lors de la luxation

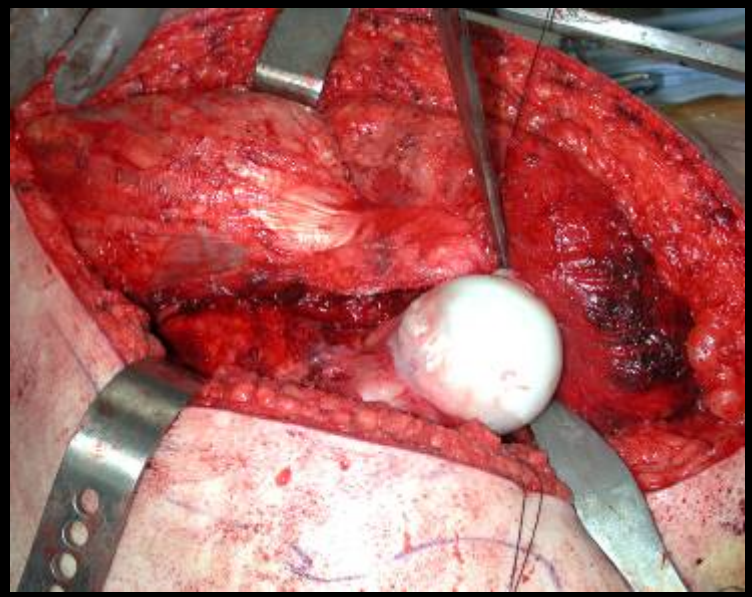

-Jour cotyloïdien +++ (labrum)

-Abord de la tête en totalité

-Bilan complet des lésions, permet tous les types de gestes (Resurfaçage)

Mais: abord extensif, trochantérotomie

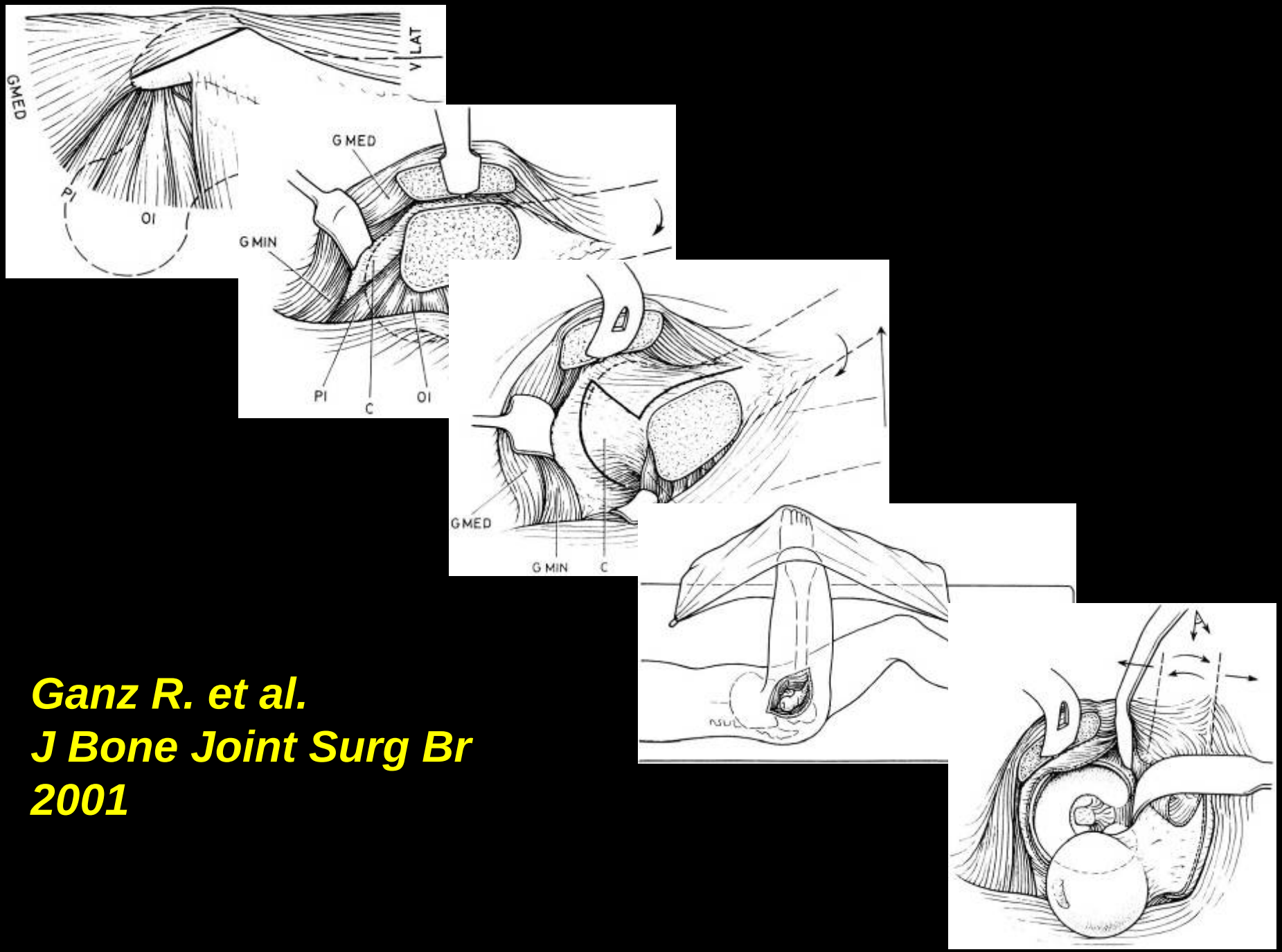

Ganz R. et al.
J Bone Joint Surg Br
2001

Luxation et trochantérotomie digastrique

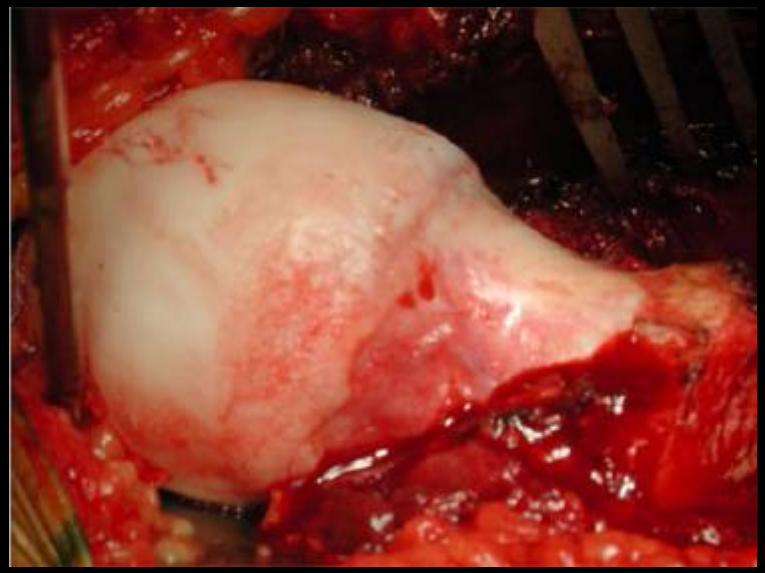

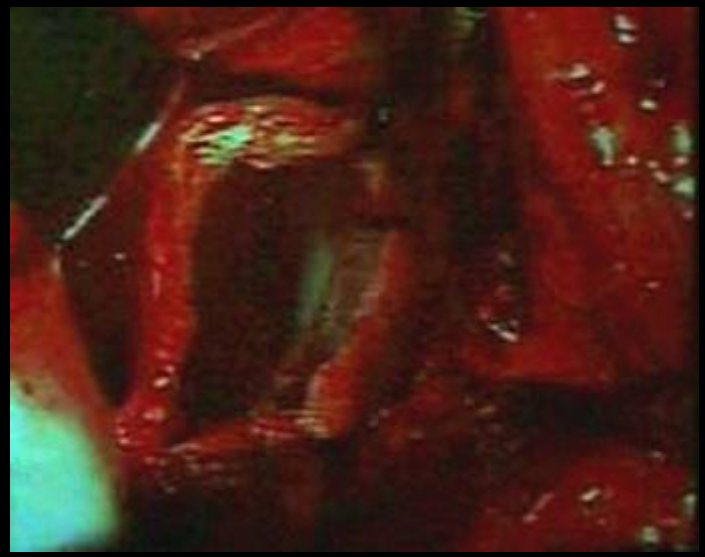

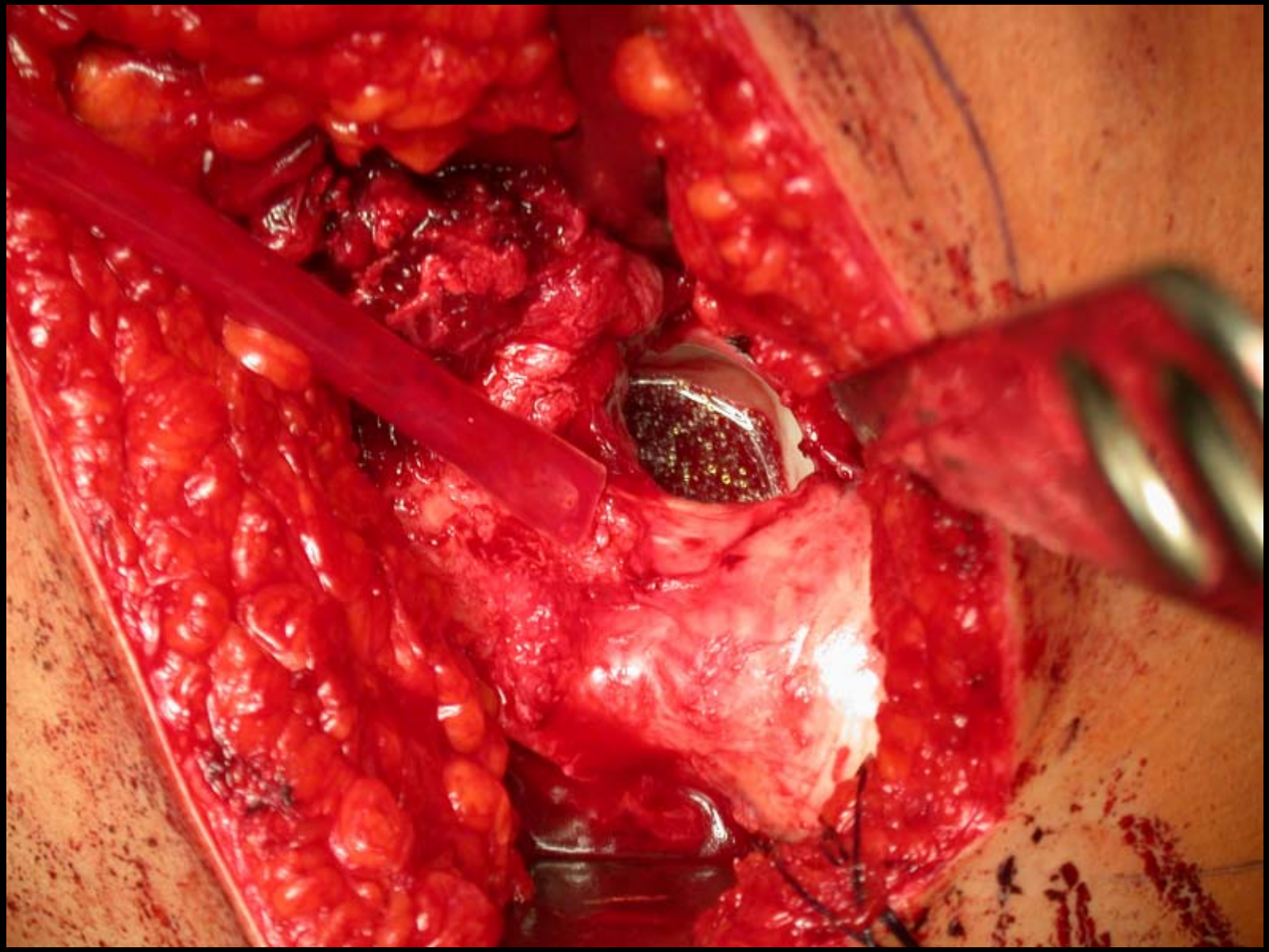

K.Klaue, Bellinzone, Suisse

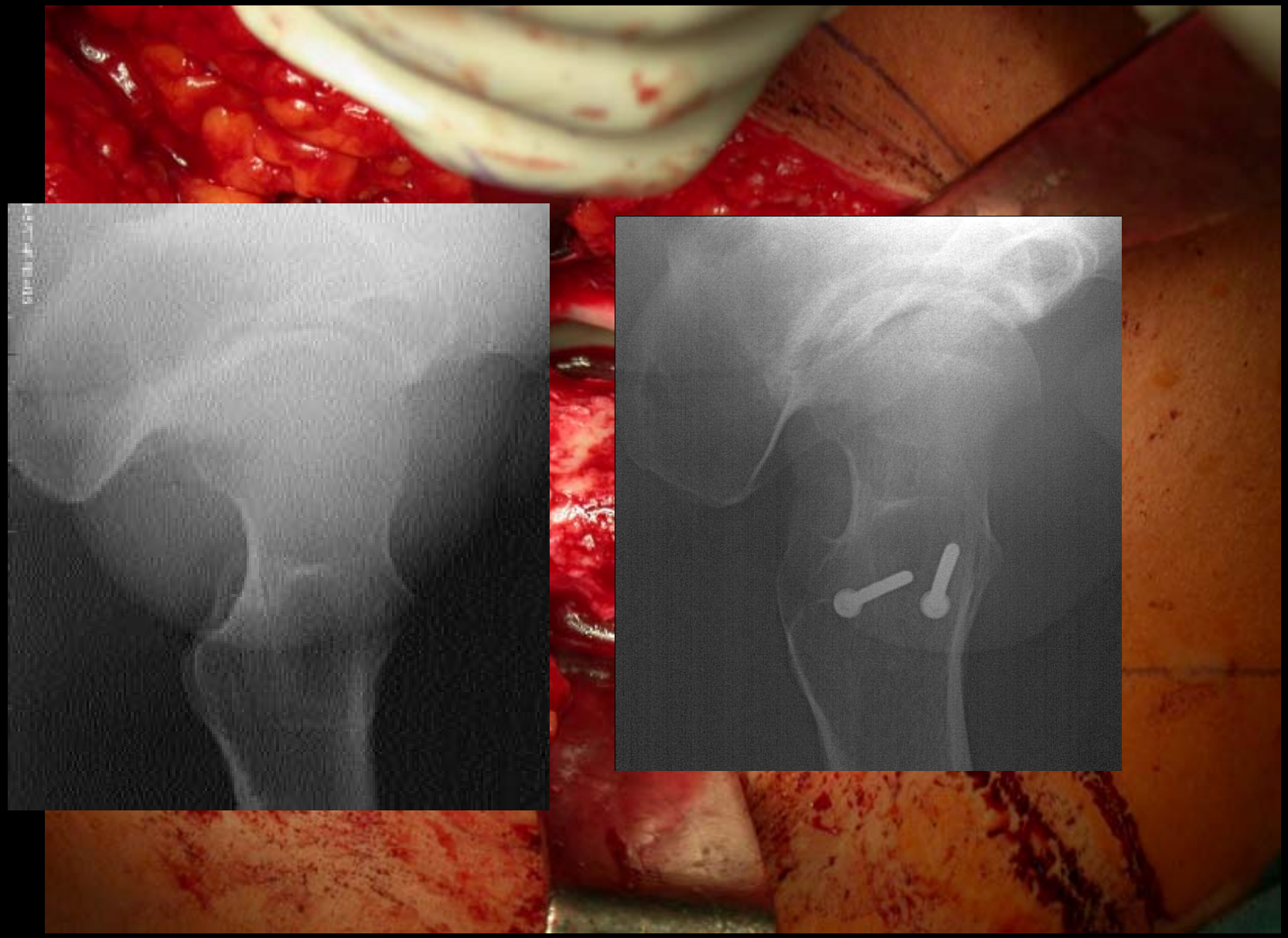

K.Klaue, Bellinzone, Suisse

Technique Arthroscopique

Voie antéro-latérale

Centrale + périphérique

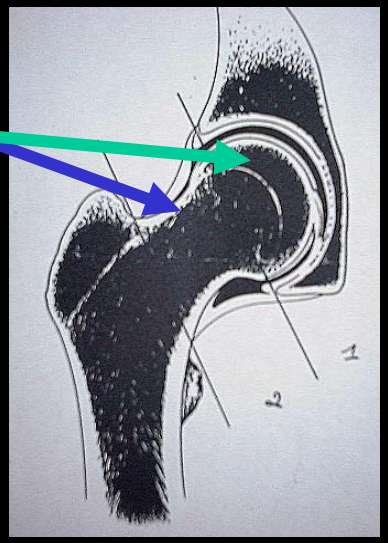

Faisabilité…

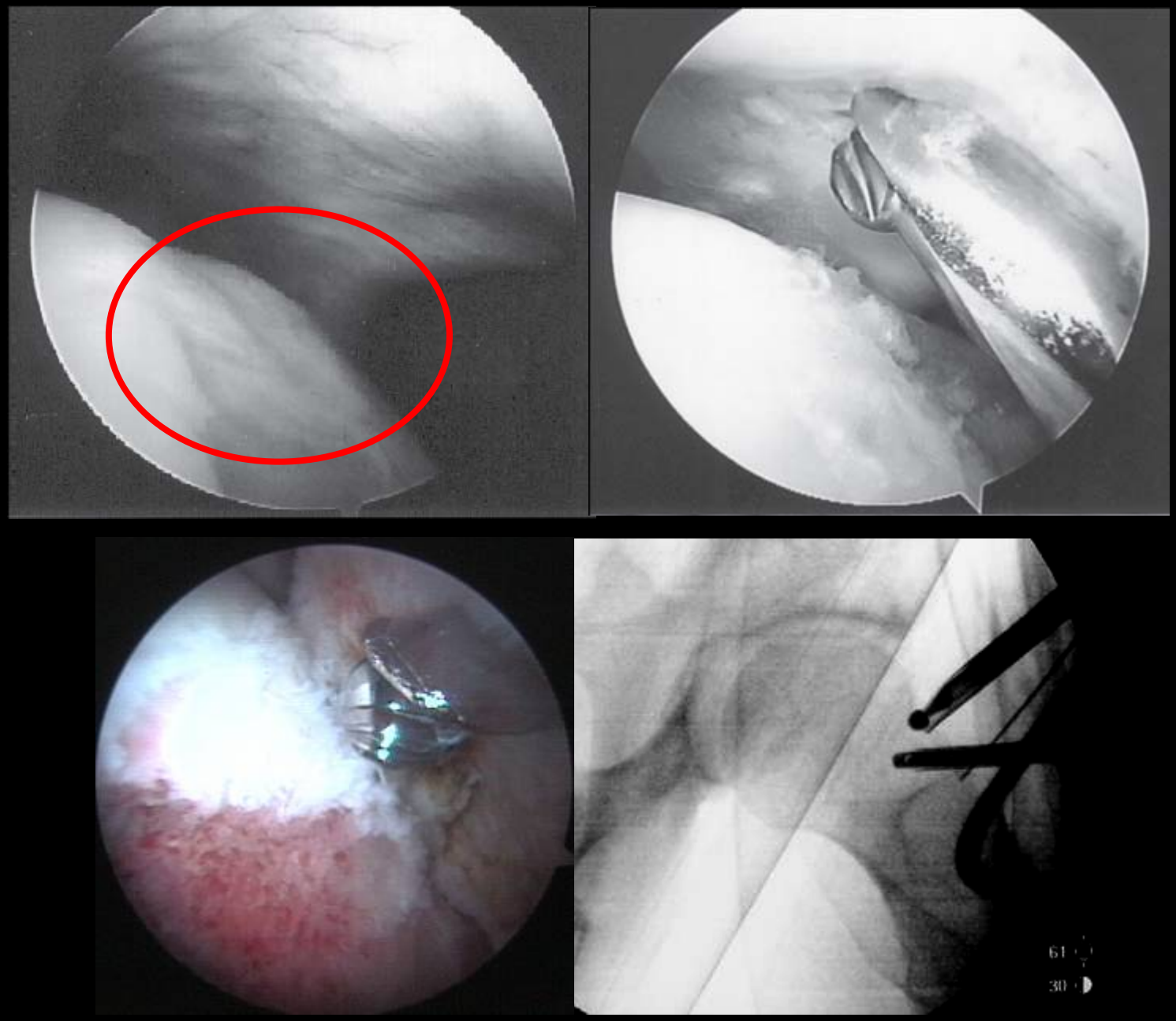

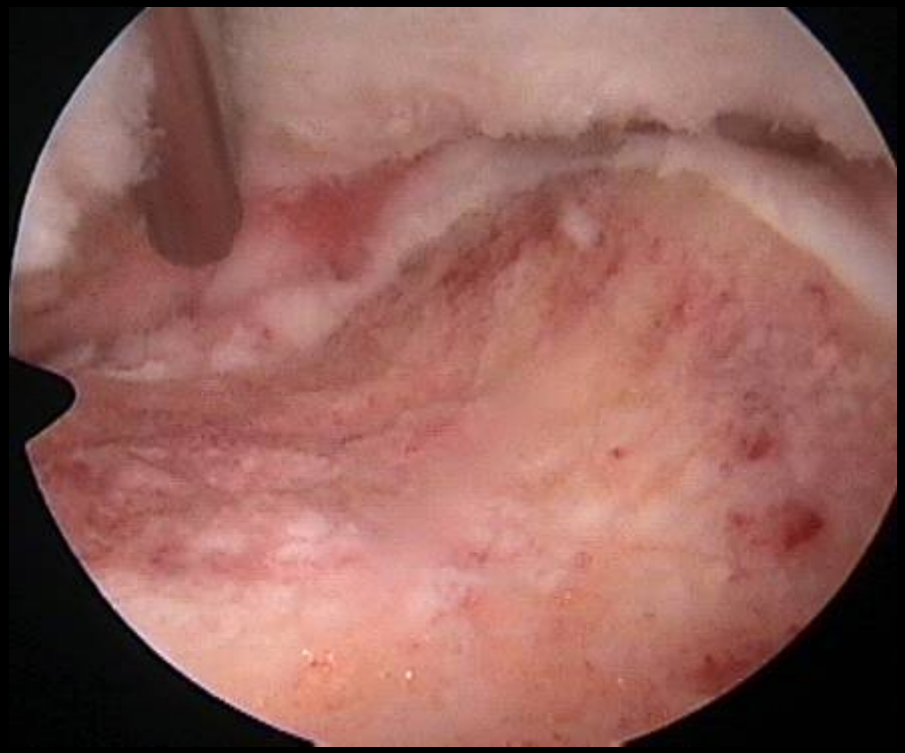

M. Wettstein, M. Dienst

Technique Arthroscopique: résultats

- ✓Pas de luxation
- ✓Arthroscopie
- ✓Plastie du col fémoral
- ✓Bilan des lésions

Mais: pas de geste cotyloïdien, de réinsertion labrale

CFA par effet came uniquement

Fluoroscopie

En cas d ’arthrose avérée:

-Traitement médical classique de coxarthrose

-traitement chirurgical non conservateur
(PTH / Resurfaçage)

Conclusions

- Savoir évoquer le diagnostic
- La Rx de face de hanche peut être normale : demander un profil de Dunn, un scanner
- Traitement conservateur avant l’arthrose

LIGH
Centre Lillois de Chirurgie du Genou et de la Hanche
Marcq-en-Baroeul

Merci de votre attention