http://www.irbms.com

IRBMS

Institut Régional du Bien-être, de la Médecine et du Sport Santé

NORD-PAS-DE-CALAIS – WWW.IRBMS.COM

Titre : Golf et pathologies

Auteur(s) : Docteur Patrick BACQUAERT

Catégories : Traumatologie du sport - Diaporama

Date : Novembre 2011 - 16e Congrès Arformes Irbms

Rappel : Ce diaporama, propriété exclusive de son/ses concepteur(s), ne peut être reproduit, ni diffusé en public, même partiellement sans autorisation expresse écrite. Pour ce faire veuillez nous envoyer votre demande à l'adresse suivante : contact@medecinedusport.fr

Note : Attendre le chargement du diaporama puis utilisez la Barre d'espacement de votre clavier ou la roulette de votre souris pour passer d'une diapositive à l'autre.

TECHNOPATHIES DU SPORT
GOLF ET TENNIS

Docte RT

Médecin Chef de l'irbms

www.irbms.com

TECHNOPATHIE DU TENNIS

La tendinite des épicondyliens ou Tennis Elbow

LES EPICONDYLITES

DEFINITION:

Tendinite d'insertion touchant le tendon commun des épicondyliens à son attache radiale dans un tableau douloureux latéral.

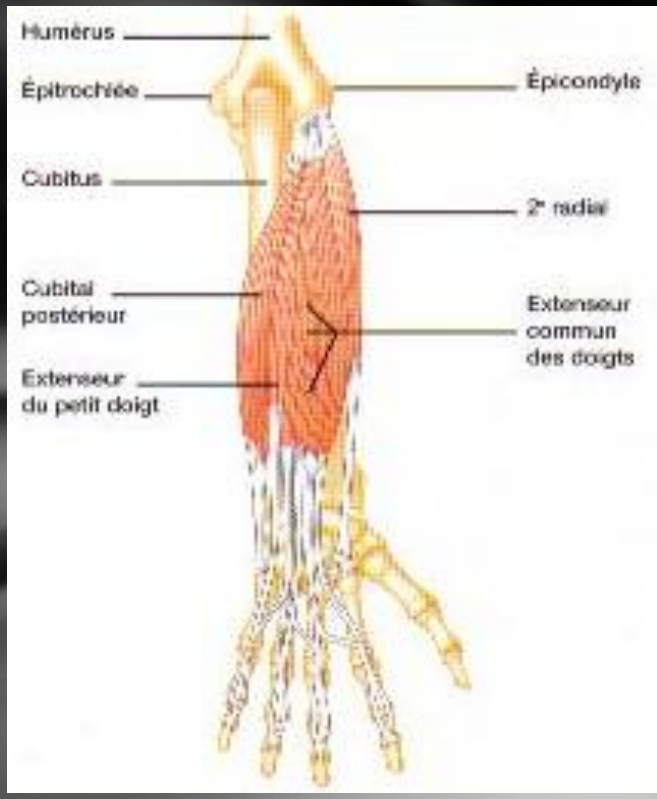

La douleur persiste au quotidien, gêne la pratique du tennis et en particulier l'exécution du revers.

QUELQUES IDEES RECUES :

Peut survenir chez le bricoleur non sportif

Le TENNIS ELBOW se retrouve chez des non joueurs de tennis

- ✓ Tennis de Table
- ✓ Bricoleur
- ✓ Pathologie du travail
- ✓ Jardinage, etc …

Dans ce cas il s’agit d’une épicondylite !!

QUELQUES IDEES RECUES :

Est d'autant plus fréquente que le joueur de tennis est bien classé

→ NON
c'est faux



TENNIS ELBOW:

Liée à la réalisation d'un mauvais revers avec un matériel mal adapté.

EXAMEN CLINIQUE :

Le médecin retrace les circonstances d'apparition de la technopathie

- Localisation douloureuse
- Irradiations spécifiques
- Douleur en rapport avec un geste précis
- Sollicitation du tendon par une pratique inhabituelle
- **Changement ou modification du matériel**

EXAMEN CLINIQUE :

- Inspection ➢ Coude fléchi → petit bombement du tendon sur l'épicondyle
- Palpation ➢ Coude fléchi à 90°→ douleur élective à l'insertion du tendon et en son trajet
- Percussion ➢ Ayant pour but de focaliser la douleur sur des points précis

EXAMEN CLINIQUE :

Examen ➢ Contraction résistée des muscles 2ème radial et extenseur commun des doigts

Douleur de plus en plus forte
coude fléchi → coude en extension

IRBMS
www.irbms.com

BILAN D'IMAGERIE :

Radiologie

- ✓ Rien
- ✓ Pas d'arthrose
- ✓ Calcifications visibles (mieux par rayons mous)
  - ↳ Attention aux séquelles d'infiltrations

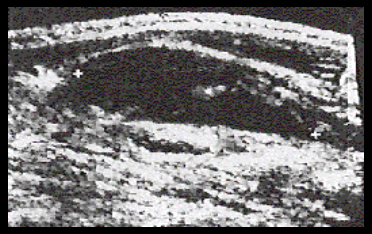

Echographie

Permet une analyse précise de l'épaississement ou de l'irrégularité du tendon

Visualisation d'images mixtes hyper et hypo échogènes

Autres

IRM → peu utile sauf en préopératoire

Bilan radiologique du rachis cervical → ou si on pense à un DIVM

EMG → Oui si on pense à un syndrome neurologique

DIAGNOSTIC DIFFERENTIEL :

Epitrochléïte : voir pratique du golf ou autres gestes

Le DIVM du rachis cervical : Ce symptôme cellulo tenso myalgique pour DIVM de Maigne

Toujours penser à examiner le rachis cervical, d'autant qu'il s'agit d'un sujet de plus de 40 ans pouvant présenter des lésions arthrosiques. La manipulation cervicale peut guérir spontanément notre tennisman

Symptôme neurologique : Il s'agit d'une atteinte neurogène de la branche postérieure du nerf radial.

IRBMS
www.irbms.com

LES CLÉS DU DIAGNOSTIC :

- Douleur lors de la pratique du revers et de gestes répétitifs

  - Palpation douloureuse de l'épicondyle
  - Douleur reproduite par des manœuvres d'étirements Et par la pro supination.
  - Radio normale et écho significative
  - On élimine une douleur irradiée cervicale ou une pathologie neurologique

→ Le traitement est proposé

TRAITEMENT MEDICAL:

Difficile

Tout Marche

Rien ne Marche

Même ne rien faire et attendre des jours meilleurs



PROPOSITION DE TRAITEMENT:

- ✓ Rééducation et physiothérapie ,MTP,Cryo
- ✓ Ondes de choc extra corporelles
- ✓ Infiltrations → oui mais le temps et ne rien faire donne les mêmes résultats
- ✓ Abstention de tout traitement médical

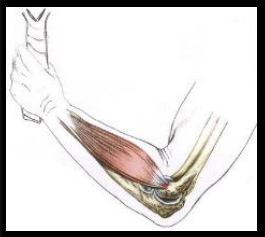



IRBMS
www.irbms.com

TECHNOPATHIE DU TENNIS

Le Tennis Leg

DEFINITION:

Désinsertion partielle ou totale du jumeau interne
Coup de fouet de la quarantaine ou claquage du mollet

IRBMS
www.irbms.com

CIRCONSTANCES DE SURVENUE :

- ✓ Joueur de 30 à 55 ans
- ✓ Coup de fouet à mi-mollet
- ✓ Impotence fonctionnelle initiale majeure
- ✓ Douleur syncopale

« Coup de poignard dans un ciel serein »

EXAMEN CLINIQUE :

Interrogatoire

- ✓ Les circonstances de survenue
- ✓ Evaluation de l'accident

Examen

- ✓ Comparatif et bilatéral

Palpation

- ✓ Souvent impossible – Mollet tuméfié
- ✓ Appui impossible: le joueur marche sur la pointe des pieds

Testing

- ✓ Perte ou ballottement musculaire
- ✓ Œdème
- ✓ Contracture

EXAMEN PARACLINIQUE :

Echographie musculaire

Les autres examens sont peu utiles et doivent aider au diagnostic différentiel

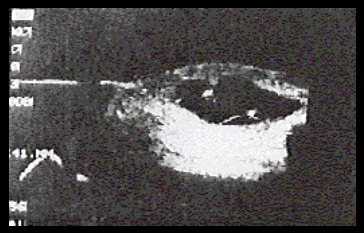

- ✓ Rupture du Tendon d'Achille
- ✓ Phlébite
- ✓ Rupture de varices
- ✓ Claquage autres muscles

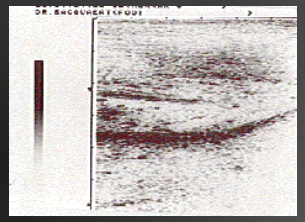

LES COMPLICATIONS

La récidive	Mauvaise prise en charge initiale ou reprise trop précoce des activités sportives
Hématome compressif	Évacuation sous échographie ou chirurgicale car signes vasomoteurs importants
Myosite ossifiante	Rare – Attention aux massages locaux intempestifs
Trombophlébite	Mauvais état circulatoire Toujours y penser Attention aux faux positifs

TRAITEMENT SUR LE TERRAIN :

REGLE D'OR = G.R.E.C.

- ✓ Glaçage
- ✓ Repos
- ✓ Elevation
- ✓ Compression

TRAITEMENT :

Diagnostic lésionnel précis pour mise en place d'une stratégie thérapeutique

Traitement local

- ✓ Repos et immobilisation
- ✓ Glace
- ✓ AINS locaux

Traitement général

- ✓AINS à partir du 4ème jour
- ✓Se méfier des antalgiques
- ✓Immobilisation orthopédique si nécessaire
- ✓ Marche avec cannes anglaises

IRBMS
www.irbms.com

CONCLUSION :

- Bonne prise en charge initiale
- Diagnostic lésionnel précis
- Surveillance des complications
- Bon respect du repos sportif
- Bilan avant reprise sportive
- Conseils sportifs

IRBMS
www.irbms.com

PIED ET TENNIS

IRBMS
Région Nord-Pas-de-Calais

PIED ET TENNIS

-Claquage du Mollet (Tennis Leg)
- Rupture tendon d'Achille
- Entorses Tibio et Medio Tarsiennes
- Fractures de fatigue

SOUFFRANCE DE L'APONEVROSE PLANTAIRE

- Talalgie Plantaire
- Epine Calcanéenne

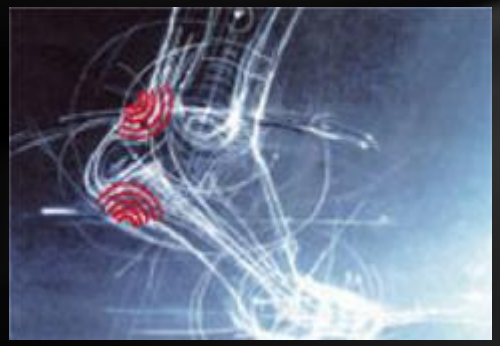

IRBMS
Région Nord-Pas-de-Calais

TECHNOPATHIES DU SPORT GOLF ET TENNIS

TECHNOPATHIE DU GOLF

L’épitrochléïte ou Golf Elbow

LES EPITROCHLEITES

DEFINITION:

Il s'agit d'une enthésopathie des tendons épitrochléens au niveau du bord interne du coude avec possibilité d'atteinte du nerf cubital

TABLEAU CLINIQUE:

- Douleur à la palpation de la zone d'insertion

- Douleur lors de la mise en tension du coude

- Douleur à la mise en extension des fléchisseurs
  - → coude et poignet en extension
  - → en inclinaison cubitale et en pronation

- Parésies dans le territoire cubital

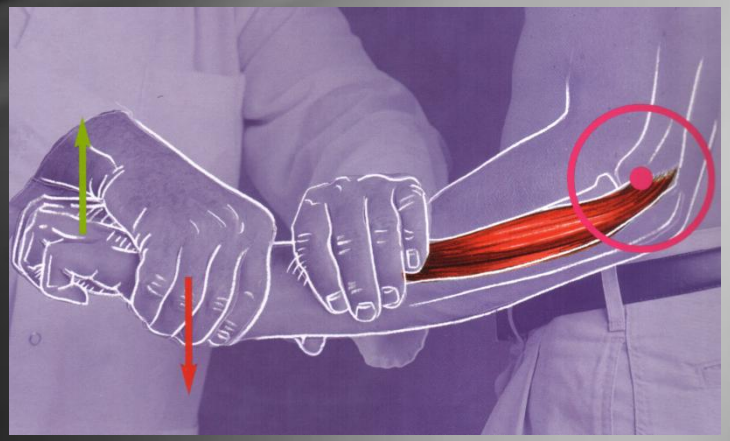

IRBMS
www.irbms.com

LE DIAGNOSTIC :

Clinique
- ✓ Interrogatoire
- ✓ Examen : - inspection
  - palpation
  - percussion

Paraclinique
- ✓ Radiographique
- ✓ Echographique

DIAGNOSTIC DIFFERENTIEL :

- Epicondylite : voir pratique du tennis ou autres gestes
- Arthrose du coude
- DIVM du rachis
- Pathologie neurologique ou canalaire

On s'aide :
- Expérience
- EMG
- Imageries complémentaires

IRBMS
www.irbms.com

LE TRAITEMENT SPORTIF :

Prise en charge du geste sportif

- ✓Driver
- ✓ Petit Jeu
- ✓ Sortie de Bunker
- ✓ On modifie : - grip
  - flexibilité
  - geste

L'épithrochléïte est plus facile à guérir que le Tennis Elbow

IRBMS
www.irbms.com

LE TRAITEMENT SPORTIF :

- ✓ Echauffement et étirements
- ✓ Diététique adaptée
- ✓ Hydratation
- ✓ Non cumul avec bricolage/ jardinage



TRAITEMENT MEDICAL:

- ✓ Les nouveautés

- ✓ Rééducation et physiothérapie
- ✓ Ondes de choc extra corporelles
- ✓ Injection de toxine botulique
- ✓ Injection de sang autologue

TECHNOPATHIES DU SPORT GOLF ET TENNIS

TECHNOPATHIE DU GOLF

L'épaule, le poignet, la main

L'EPAULE :



- ✓ Syndrome du bourrelet glénoïdien
- ✓ Arthropathie acomio-claviculaire
- ✓ Atteintes neurologiques
- ✓ Syndrome de la traversée thoracobrachiale

IRBMS
www.irbms.com

POIGNET ET MAIN :

- ✓ Tenosynovite de De Quervain
- ✓ Syndrome du canal carpien
- ✓ Le YPS : dystonie de fonction

LE TRAITEMENT CLASSIQUE :

- ✓ Repos
- ✓ M.T.P.
- ✓ Glace
- ✓ Application locale AINS

IRBMS
www.irbms.com

LES AUTRES TRAITEMENTS :

- ✓ Mésothérapie
- ✓ Infiltration
- ✓ Physiothérapie
- ✓ Acupuncture
- ✓ Manipulation
- ✓ Chirurgie

IRBMS
www.irbms.com

TECHNOPATHIES DU SPORT
GOLF ET TENNIS

TECHNOPATHIE DU GOLF

Les Lombalgies

LOMBALGIES ET GOLF

RARES SI :

- ✓ Bonne condition physique
- ✓ Bon geste technique
- ✓ Matériel adapté à son jeu

- ✓Jouer selon ses habitudes
- ✓ Bon échauffement

PREVENTION :

- ✓ Clubs adaptés à son handicap
- ✓ Flexibilité du manche selon son jeu
- ✓ Grip adapté à sa « main »
- ✓ Sac « allégé » ou un chariot poussé
- ✓ Chariot électrique
- ✓ Chaussures avec semelles amortissantes
- ✓ ou prendre un Caddy

RACHIS ARTHROSIQUE ET GOLF

PREVENTION :



- ✓ Club adapté à son handicap
- ✓ Chariot électrique ou poussé
- ✓ Voiturette
- ✓ Finish en « I » plutôt qu'en « C »
- ✓ Bois de terrain plutôt que petit fer
- ✓ Eviter les parcours vallonnés
- ✓ Chaussures semelles amortissantes



IRBMS
www.irbms.com

PIED DU GOLFEUR

IRBMS
Région Nord-Pas-de-Calais

PIED DU GOLFEUR

PAR LA PRATIQUE DU GOLF

- Déstabilisation de lésions pré-existantes dont syndromes méniscaux lors de mouvements en valgus rotation externe

PAR LA PRATIQUE DE LA MARCHE

- Toutes les pathologies micro-traumatiques

PAR LA PRATIQUE DU SWING

- Douleurs plus souvent pied gauche (poids du corps)
- Atteinte type MORTON (transfert du poids du corps)

IRBMS
Région Nord-Pas-de-Calais



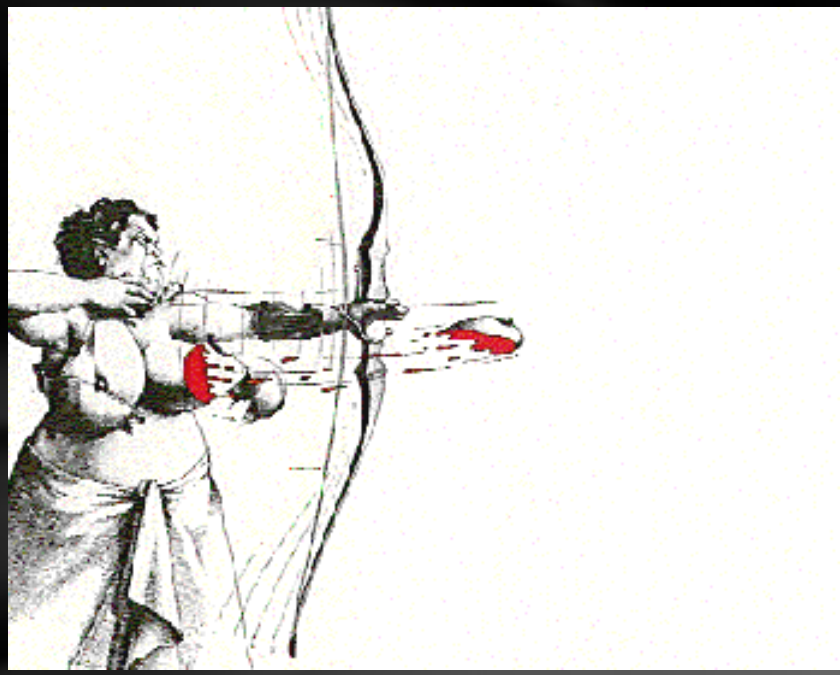

CHAMPIONS ou SIMPLE PRATIQUANT

La prévention des technopathies du sport passe par une connaissance du bon geste

IRBMS
www.irbms.com

Merci de votre écoute
www.medecinedusport.fr
et www.irbms.com