http://www.irbms.com

IRBMS

Institut Régional du Bien-être, de la Médecine et du Sport Santé

NORD–PAS-DE-CALAIS – WWW.IRBMS.COM

Titre : « Les ruptures partielles du ligament croisé antérieur du genou. »

Auteur(s) : Professeur Philippe LAFFARGUE.

Catégories : Traumatologie du sport - Diaporama : 26 vues / Poids : 1,5 Mo

Date : Novembre 2010 – 15e Congrès Arformes Irbms

Rappel : Ce diaporama, propriété exclusive de son/ses concepteur(s), ne peut être reproduit, ni diffusé en public, même partiellement sans autorisation expresse écrite. Pour ce faire veuillez nous envoyer votre demande à l'adresse suivante : contact@medecinedusport.fr

Note : **Attendre le chargement** du diaporama puis utilisez la **Barre d'espacement** de votre clavier ou la roulette de votre **souris** pour passer d'une diapositive à l'autre.

15ème Congrès de Médecine et Kinésithérapie du Sport
Lille, 27 novembre 2010

Les ruptures partielles du ligament croisé antérieur du genou

Pr. Ph. LAFFARGUE

Clinique du Croisé Laroche

Les ruptures du LCA en France

- Ligamentoplasties (SFA 2006)
  - 1995 : 12000
  - 2005 : 35000
- Reprises chirurgicales
  - 1995 : 2000
  - 2005 : 7000
- Intervention de Kenneth-Jones
  - 11 à 30% d'échec
  - 15% de résultats imparfaits (persistance d'un ressaut, douleurs, …)

La rupture partielle : mythe ou réalité ?

- Considérations anatomiques : 2 faisceaux
- Techniques en double faisceau
- Valeur fonctionnelle du faisceau restant ?

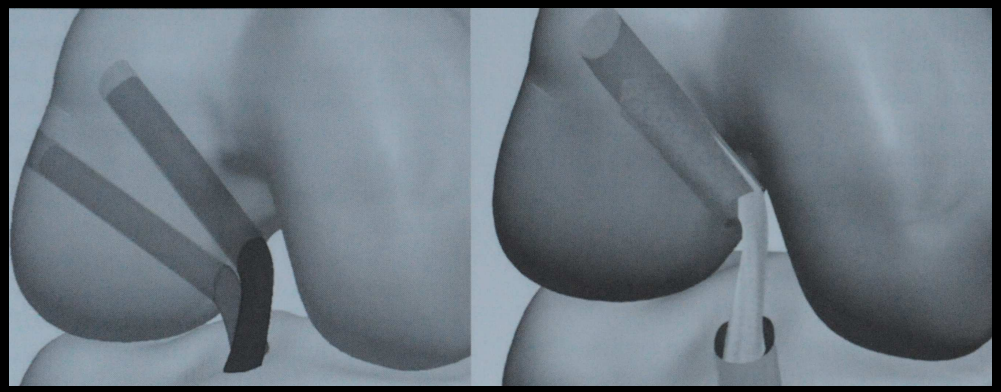

Le ligament croisé antérieur

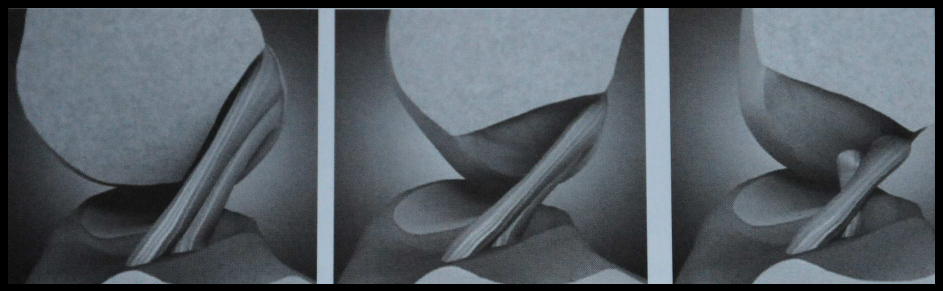

- 2 faisceaux
  - Antéro-médial
  - Postéro-latéral
- Antéro-Médial :
  - Plutôt isométrique
  - Tendu en ext et en flx
  - Contrôle du tiroir antérieur durant toute la flexion, surtout après 30°
  - Rôle faible dans le contrôle des rotations
- Postéro-Latéral :
  - Plutôt non isométrique
  - Tendu de 0 à 30° et au-delà de 90°
  - contrôle antérieur en extension, surtout de 0 à 30° et au- delà de 90° de flx
  - contrôle en rotation +++

Quelle définition ?

- Anatomique : pont fibreux tendu entre les zones anatomiques d'insertion tibiale et fémorale du LCA, % de fibres rompues :
  - 25 à 75% des fibres (Noyes, 1989)
  - < 50%
- Arthroscopique : pont fibreux (lésion partielle ou cicatrisation partielle ?)
- Clinique : symptomatologie « modérée »

Critères diagnostiques - fréquence

- Multifactoriel :
  - Lachman asymétrique
  - Pivot-shift négatif
  - laxité $\leq$ 3mm au KT-1000
  - Arthroscopie

- Fréquence : 10 à 27% de patients opérés (16 à 60% PL conservé)

Classifications des lésions du LCA

- Etude prospective (2008) : série de 300 cas (JCl. Pannisset, D. Dejour, J. Barth)
  - Rupture complète : LCA complètement disparu : 59%
  - Conservation du faisceau PL : 22%
  - Cicatriciel LCP (« en nourrice ») : 12%
  - Cicatriciel échancrure : conservation du faisceau AM : 7%

LCA complètement disparu : 59%

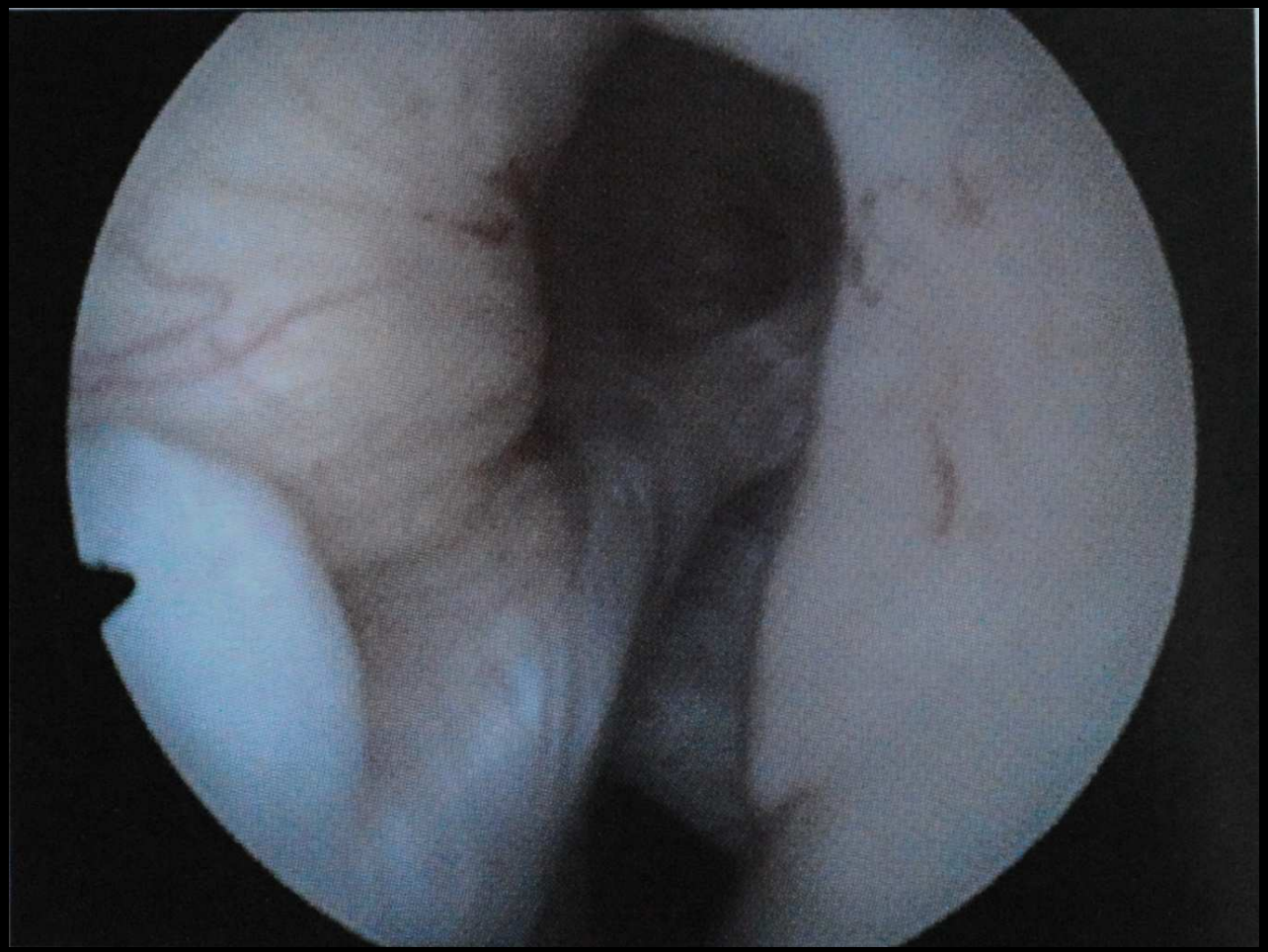

Conservation du faisceau PL : 22%

Cicatriciel LCP « en nourrice » : 12%

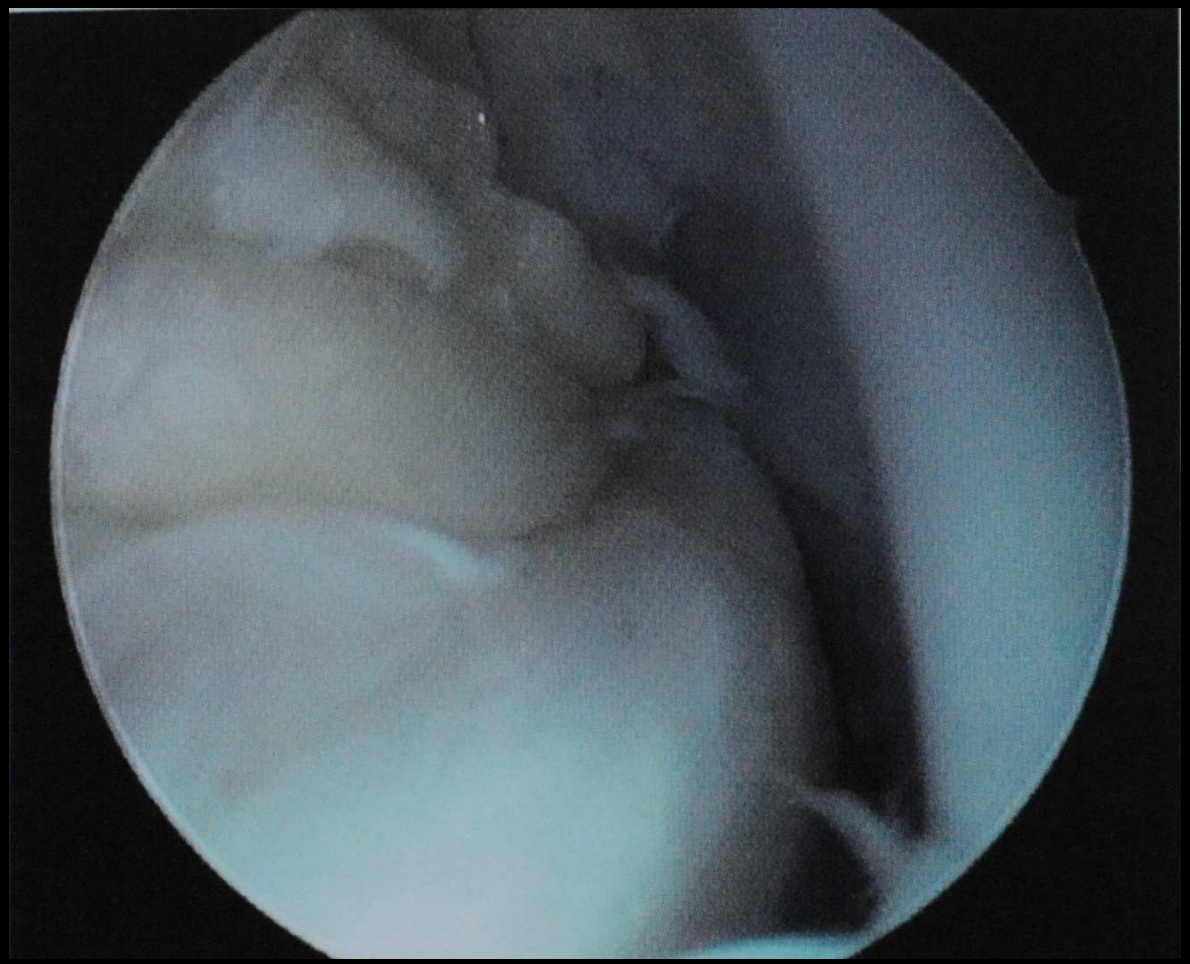

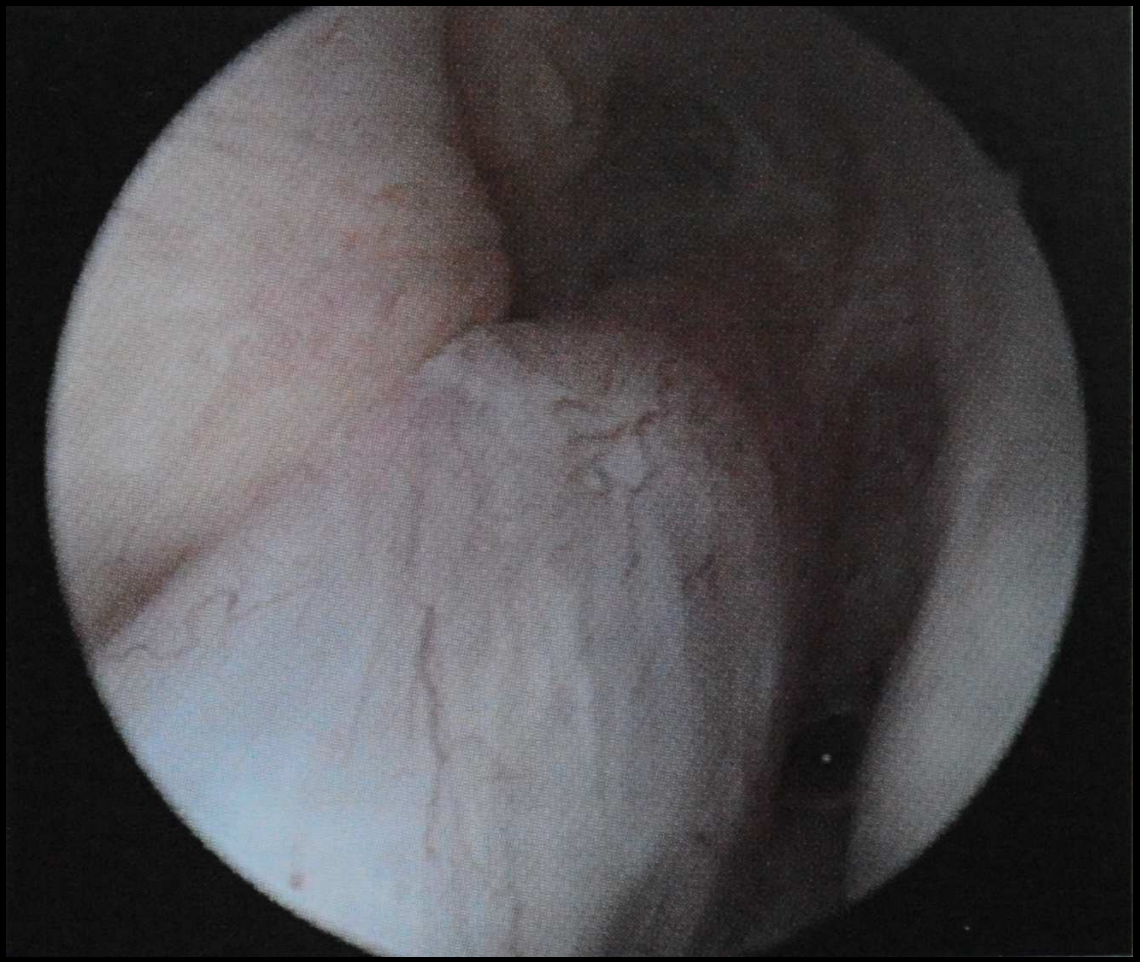

Tableau clinique habituel d'une rupture partielle

- Homme, 20 à 30 ans
- Délai court entre accident et Δ ic (5 mois)
- Translation < 5 mm
- Lachman à arrêt dur retardé
- Ressaut absent ou ébauche (73%)

Diagnostic positif

- Lachman à arrêt dur retardé
- Ressaut antéro-externe : ébauche ou absence

- Telos (15kg) : laxité $\leq$ 5mm
- KT-1000 : laxité $\leq$ 3 mm

- IRMN :
  - Standard : diagnostic difficile entre rupture complète et partielle
    - Hypersignal au sein du LCA
    - Aspect détendu, aminci ou en vague mais avec continuité apparente
    - Orientation globalement respectée
  - IRMN en diffusion, coupes spécifiques

- Arthroscopie +++ : diagnostic positif mais problème de la valeur fonctionnelle du faisceau restant

Evolution naturelle

- Traitement conservateur : 38% de mauvais résultats
- Etude chez le rugbyman : à 2 ans, 100% ont eu un nouvel accident et de nouvelles lésions

Technique chirurgicale

- Arguments pour la conservation du faisceau restant
  - Apport mécanique dans le contrôle de la laxité
  - Lame porte-vaisseaux
  - Conservation de capteurs proprioceptifs
- Technique du DIDT double faisceau : utilisation d'un seul tendon

Technique chirurgicale

Née du développement des techniques double faisceau pour les ruptures complètes

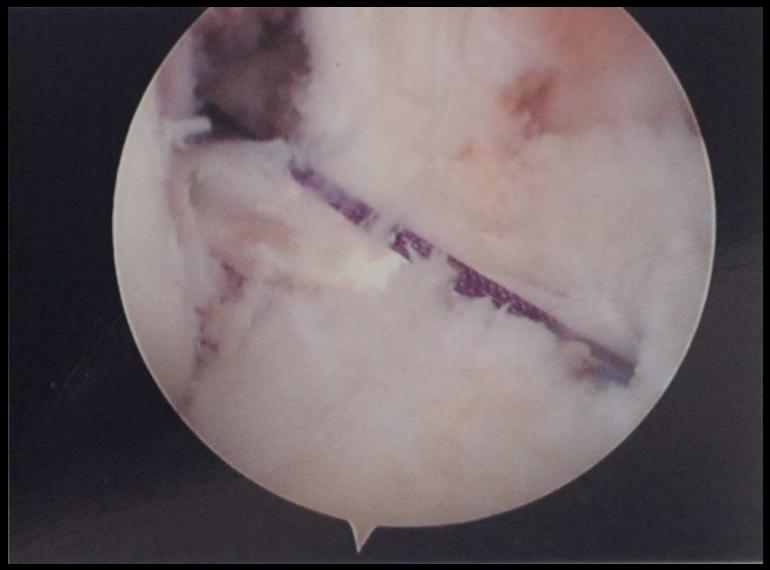

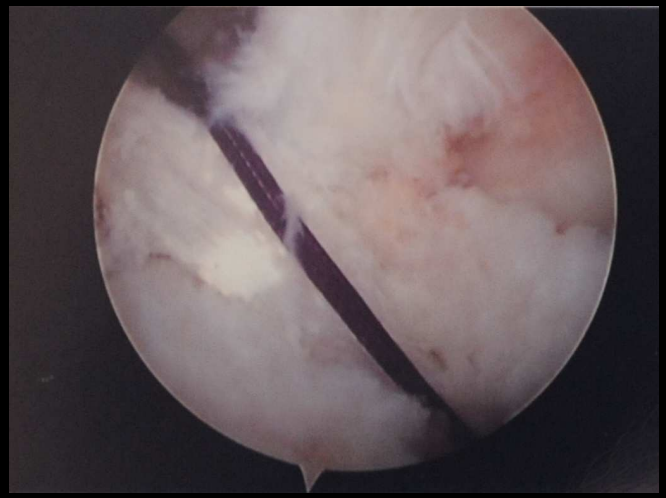

Technique chirurgicale

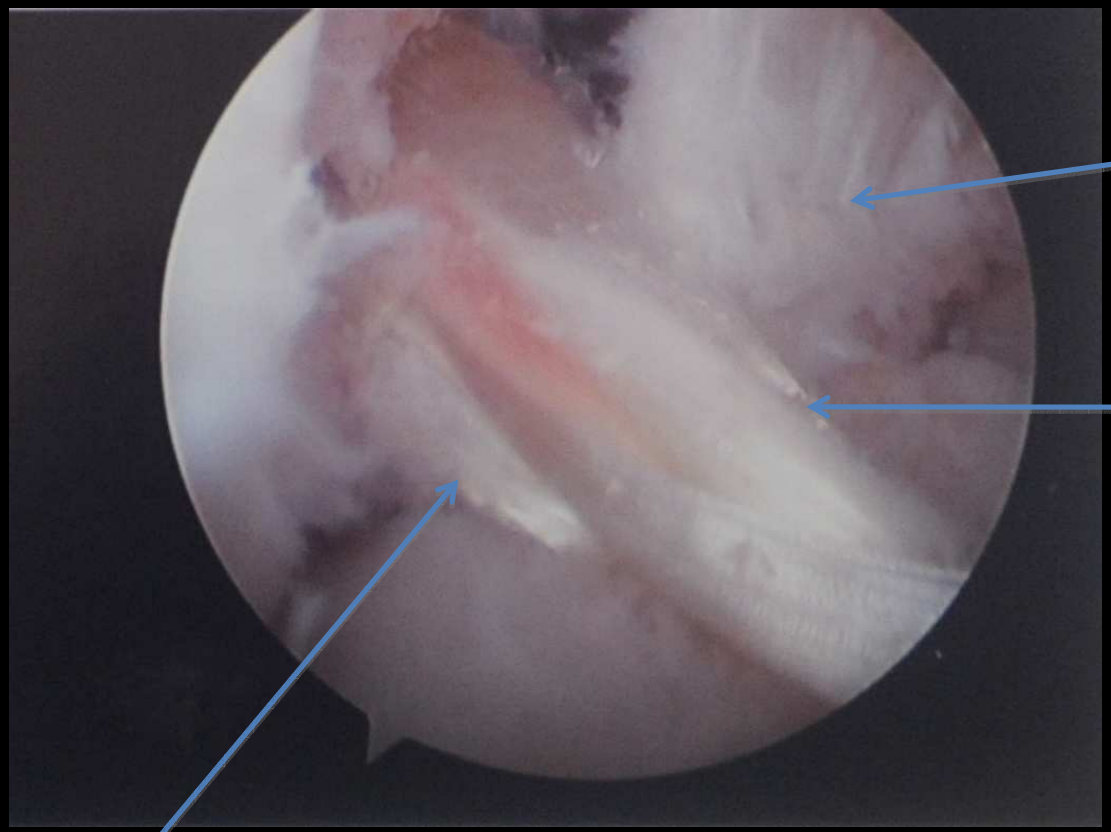

Technique chirurgicale

Confirmation arthroscopique du diagnostic

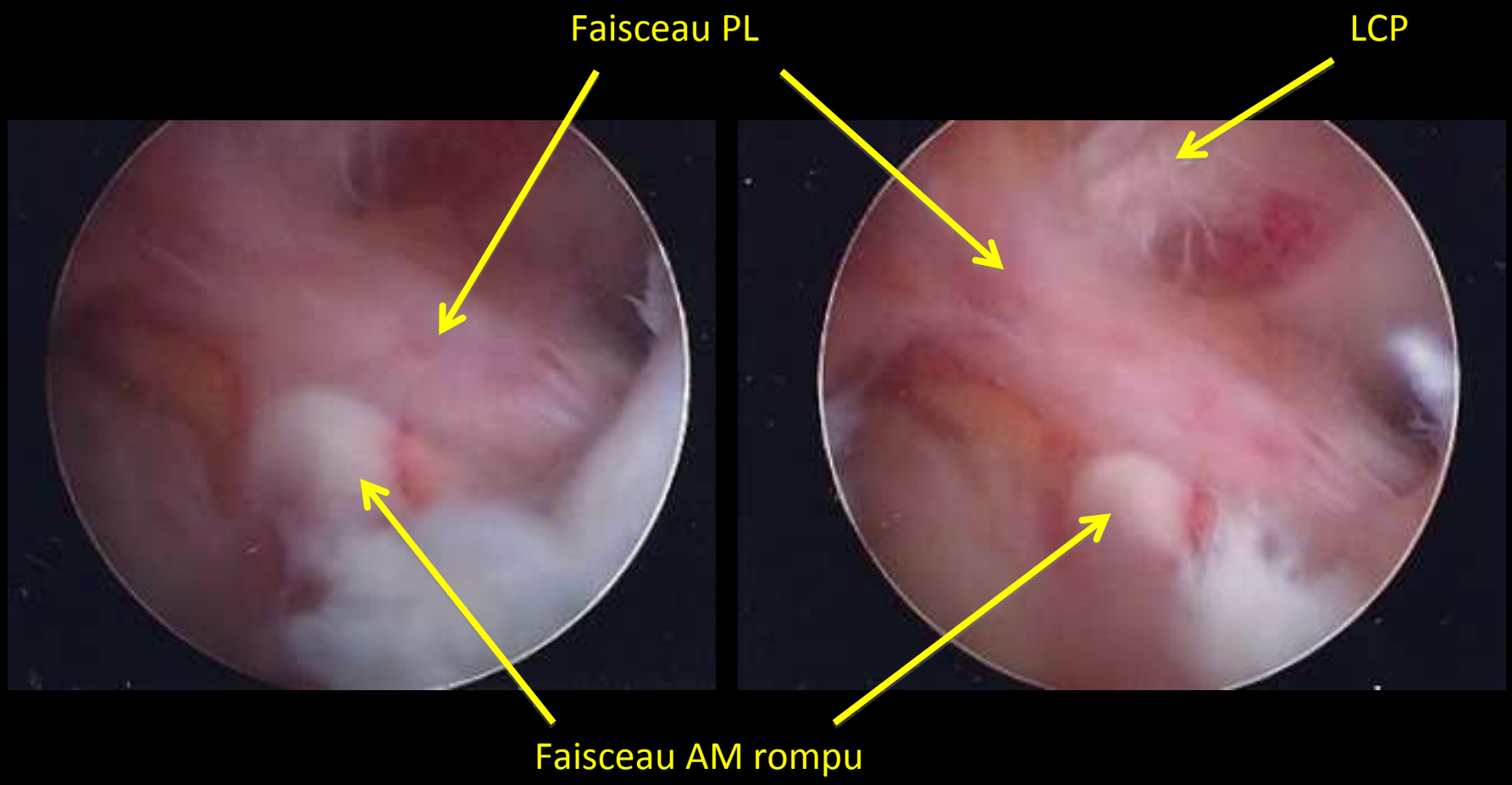

Technique chirurgicale

Analyse du reliquat sous arthroscopie : palpation au crochet

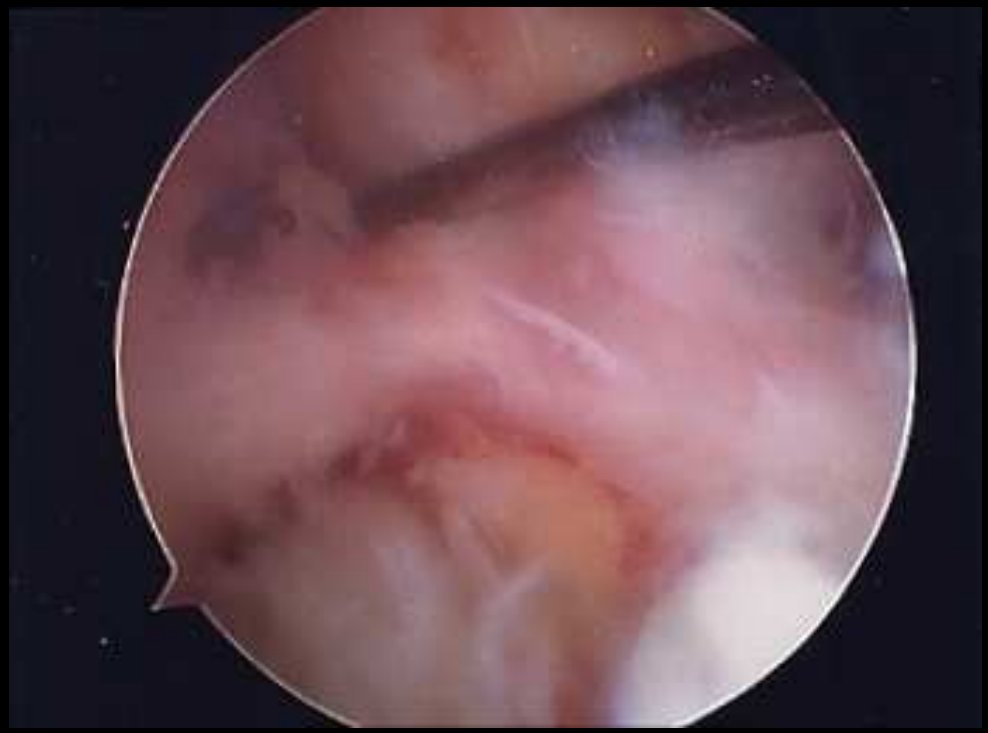

Evaluation de l'environnement :

- Largeur de l'échancrure
- Faisceau restant

Technique chirurgicale

- Résection des reliquats du faisceau lésé en gardant les empreintes des faisceaux natifs
- Préparation prudente des tunnels pour préserver le faisceau restant

Technique chirurgicale

Visée tunnel tibial

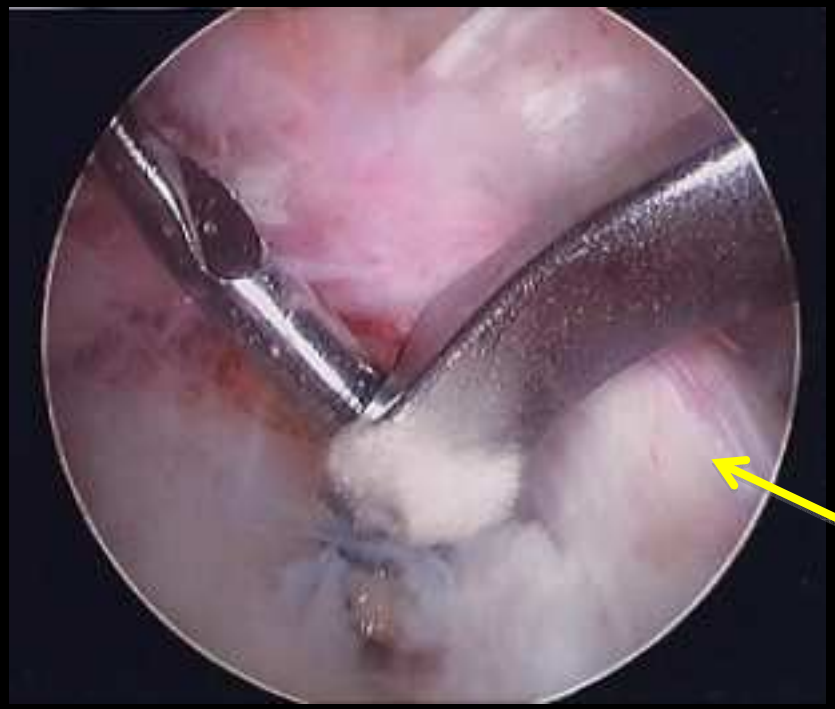

Faisceau PL

Technique chirurgicale

Visée du tunnel fémoral borgne

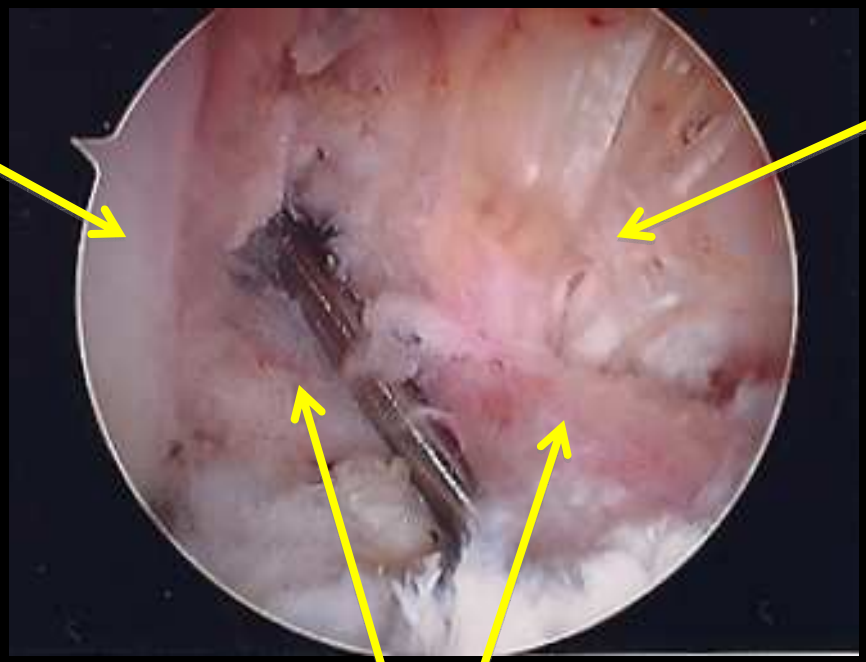

Technique chirurgicale

Greffon de volume adapté (trop gros risque de cyclope)

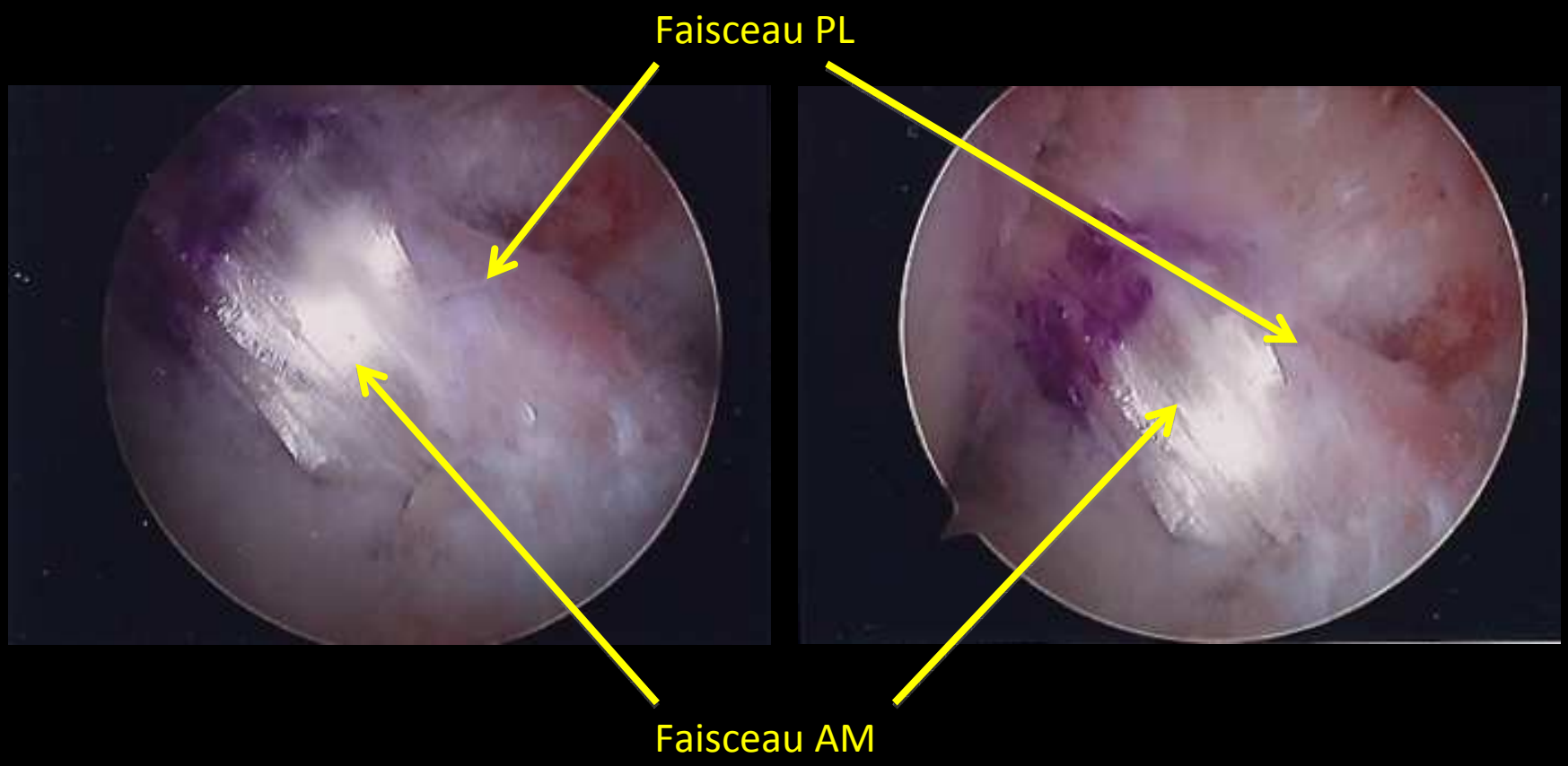

Indications

- Les mêmes que pour une rupture complète
  - Sportif compétiteur
  - Sports pivot-contact
  - Patient présentant des épisodes d'instabilité

Conclusions

- Intérêt diagnostic : ne pas méconnaître une rupture partielle chez le sportif
- Intérêt technique : prélèvement d'un seul tendon
- Résultats : à évaluer à distance
- Supériorité double faisceau / mono faisceau ?

Merci de votre attention