IRBMS

http://www.irbms.com

Institut Régional du Bien-être, de la Médecine et du Sport Santé

NORD-PAS-DE-CALAIS – WWW.IRBMS.COM

Titre : Prise en charge chirurgicale des tendinites chroniques

Auteur(s) : Pr Julien GIRARD

Catégorie : Traumatologie du Sport

Date : Novembre 2012 – 17ème Congrès IRBMS

Rappel : Ce diaporama, propriété exclusive de son/ses concepteur(s), ne peut être reproduit, ni diffusé en public, même partiellement sans autorisation expresse écrite. Pour ce faire veuillez nous envoyer votre demande à l'adresse suivante : contact@medecinedusport.fr

Note : Attendre le chargement du diaporama puis utilisez la Barre d'espacement de votre clavier ou la roulette de votre souris pour passer d'une diapositive à l'autre.

Prise en charge chirurgicale des tendinites chroniques

Pr Julien Girard
Orthopédie C
Domaine Médecine et Sport
CHRU Lille
www.chirurgie-orthopedie-lille.org

Centre Hospitalier Régional Universitaire de Lille

Classification :



- **<u>Tendinopathies corporéales</u> (tendinose)**

- **<u>Péritendinites</u> (gaine du tendon) ténosynovite**

- **<u>Tendinopathies d'insertion</u> (enthésopathies)**
  - **Haglund**
  - **Bursites**
  - **Tendinopathies**

    ± désinsertion partielle

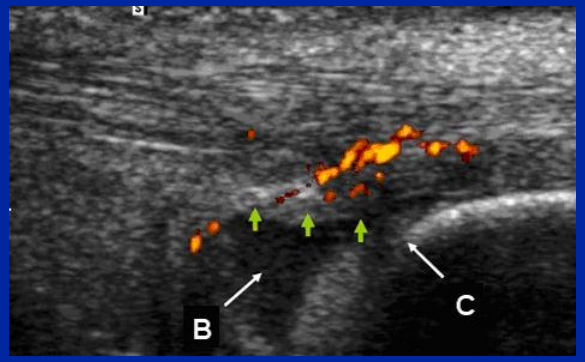

Tendinite rotulienne

Le tendon rotulien

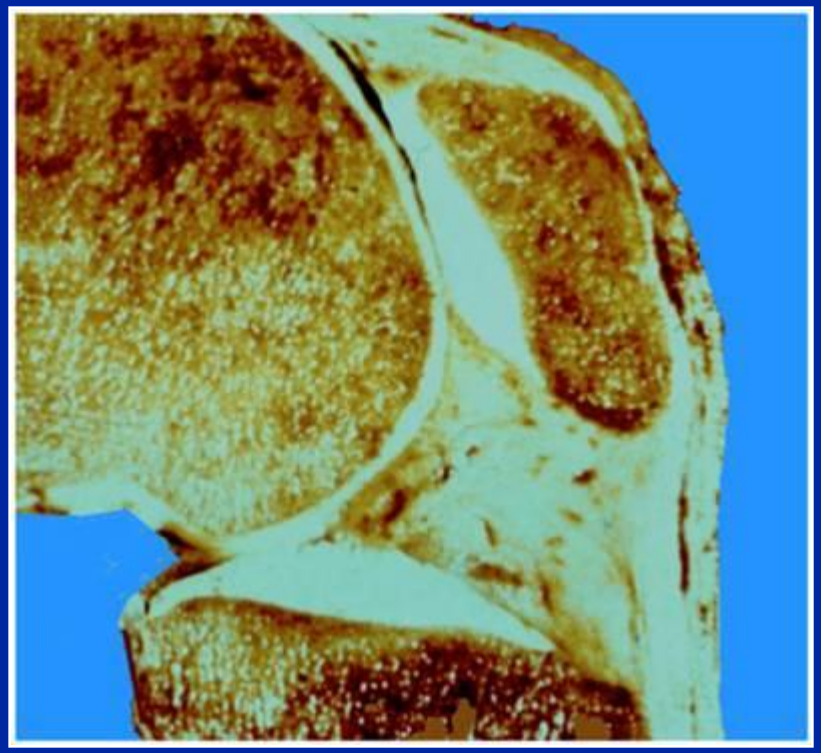

Le tendon rotulien en IRM

CAUSES DE LA TENDINITE

Lésions dues à des sollicitations brutales et répétées

Localisées au point plus faible, situé sous la pointe de la rotule

Les douleurs ressenties sont rythmées par les efforts

L'examen est pauvre :

- Douleur à la pression de la pointe de la rotule
- Rarement il existe une nodosité
- Plus rarement des lésions de ruptures partielles et dégénératives avec constitution de pseudo kystes

Les tendinopathies rotuliennes

Morphologie :

- **Épaississement localisé**
- **Foyer de micro-rupture, de dégénérescence**
- **Calcification tendineuse**
- **Œdème, inflammation**

Les examens para cliniques

- ***Radiographie*** : calcifications intra tendineuses

- ***Echo-tomographie*** : kystes intra tendineux

- ***IRM*** : nécrose, nodules et calcifications

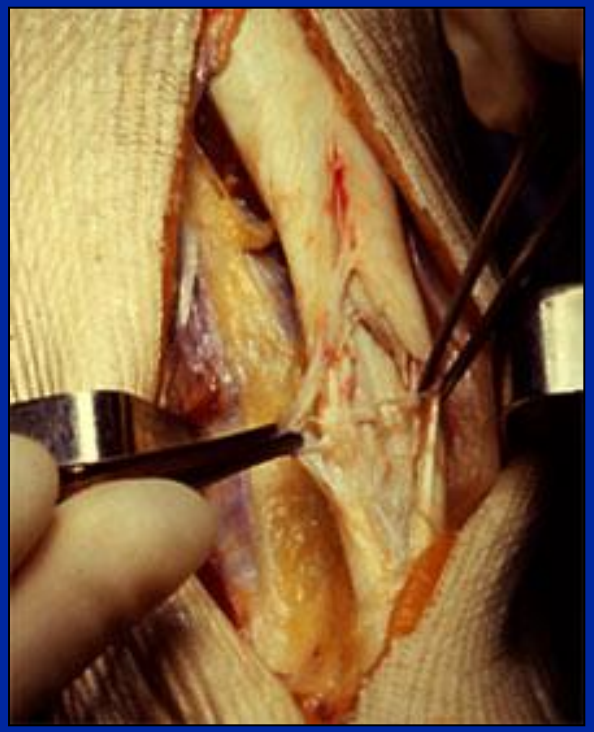

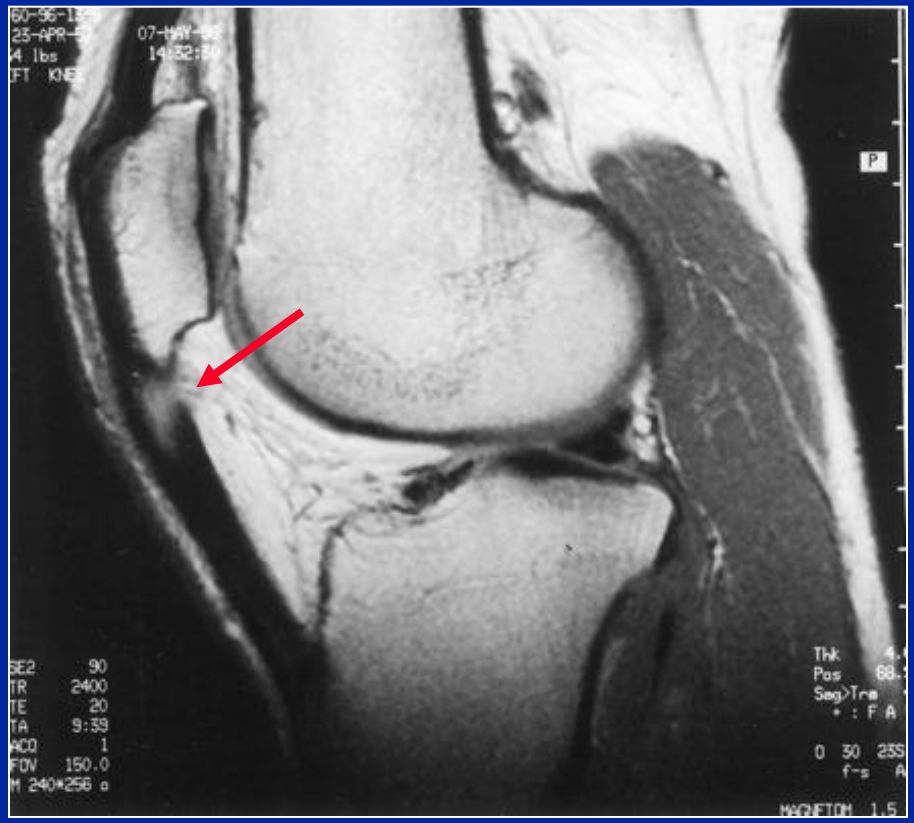
P
SE2 90
TR 2400
TE 20
TA 9:39
NCO 1
FOV 150.0
M 240*256 o
Thk
Pos
Sag>Tra
0 30
f-s
MAGNETOM 1.5

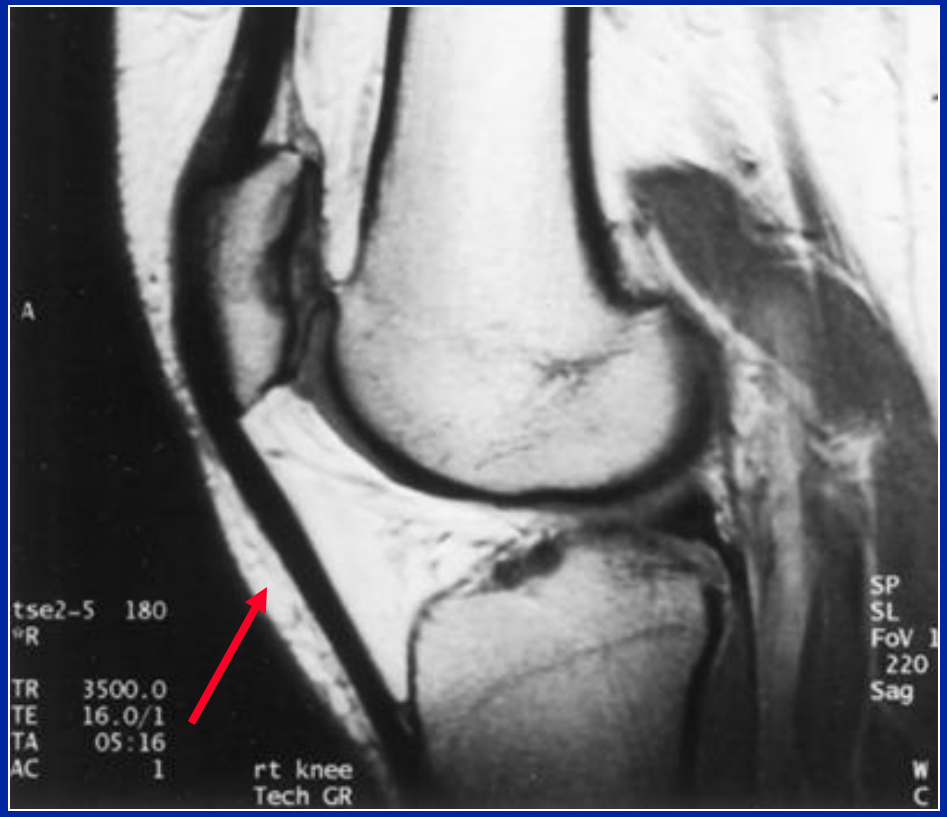
A
tse2-5 180
*R
TR 3500.0
TE 16.0/1
TA 05:16
AC 1
rt knee
Tech GR
SP
SL
FoV
220
Sag
W
C

Les tendinopathies rotuliennes

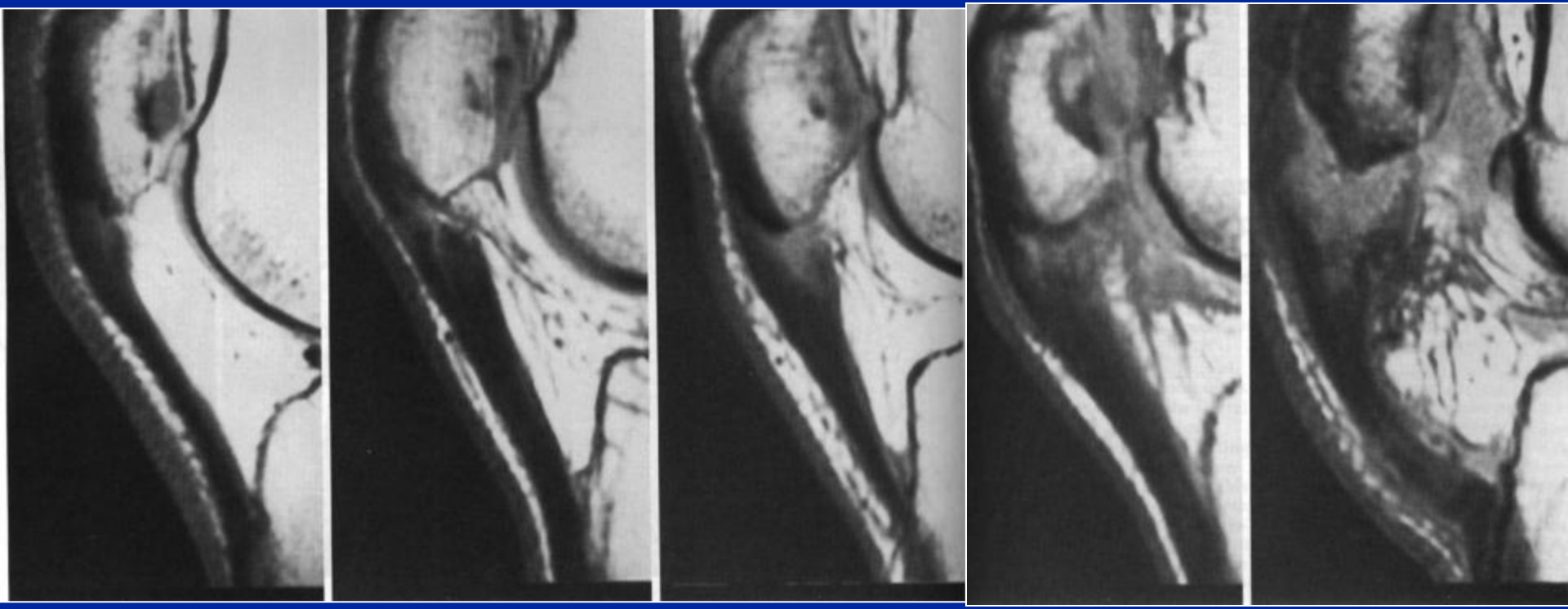

Tendinopathie rotulienne

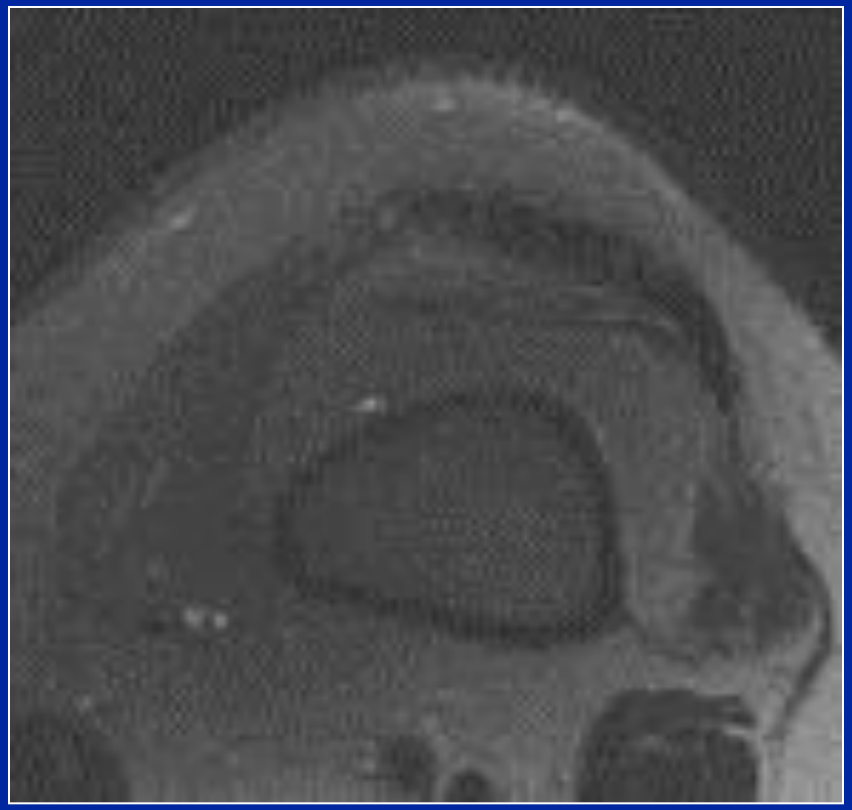

Physiopathologie tendinite

Histologie :

- **<u>Au début :</u>**
  Dégénérescence mucoïde du collagène
  Foyers de dégénérescence intra-tendineuse
  Micro-ruptures

- **<u>6-12 mois :</u>**
  Formations fibro-cartilagineuses avec fibrose
  Macro-calcifications avec formation de tissu myxoide

- **<u>Plus tard :</u>**
  Formations chondroïdes
  Transformation fibro-cartilagineuse de l'enthèse

Tendinopathie rotulienne

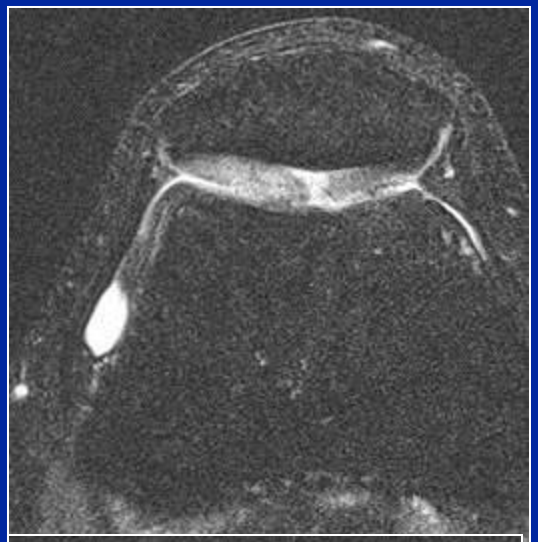

Épaississement localisé

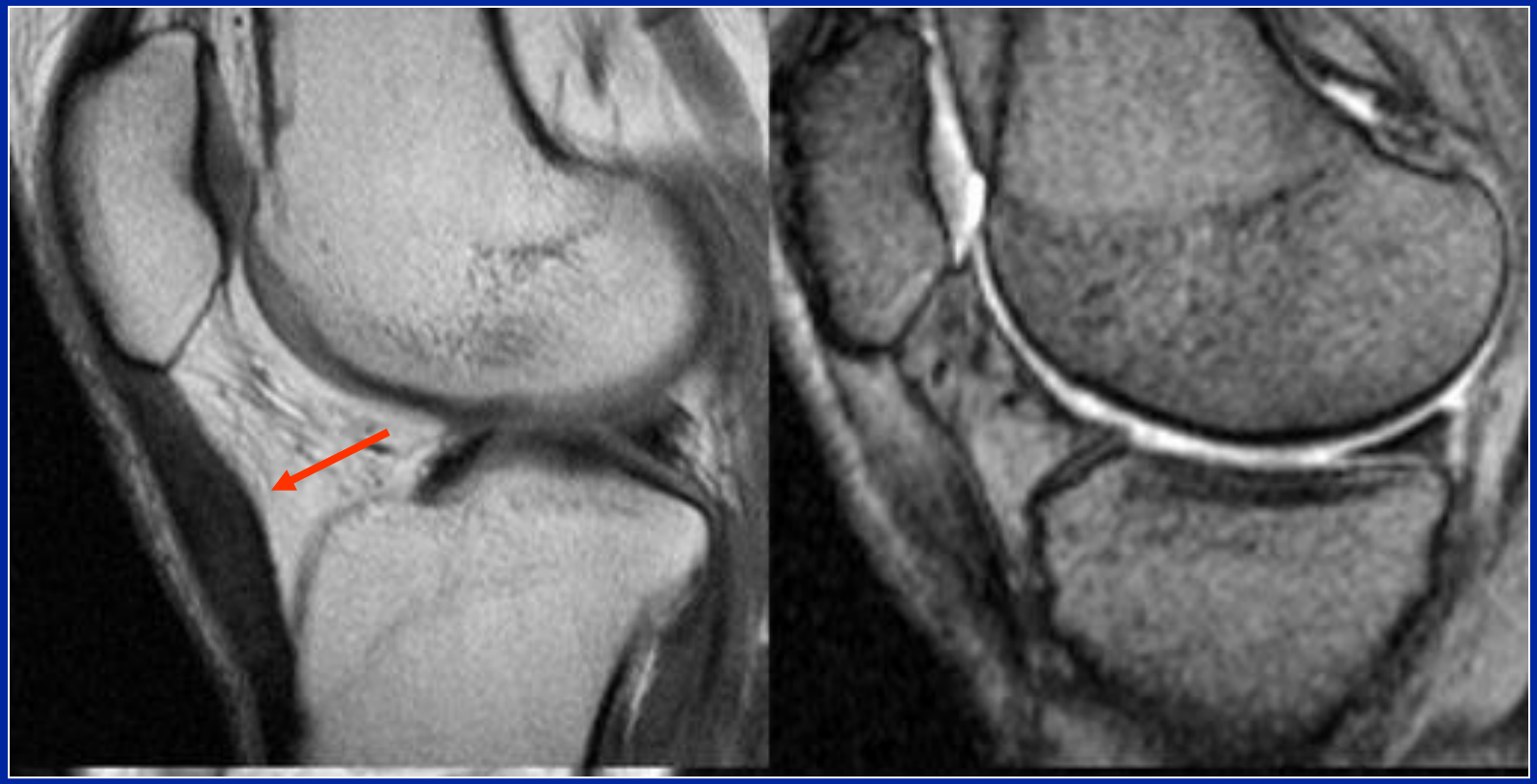

Épaississement localisé

Calcifications

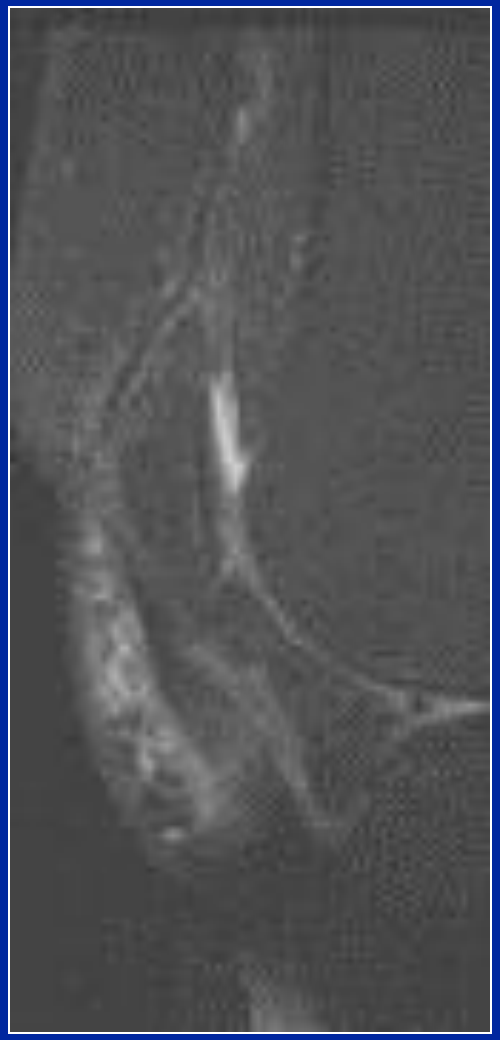

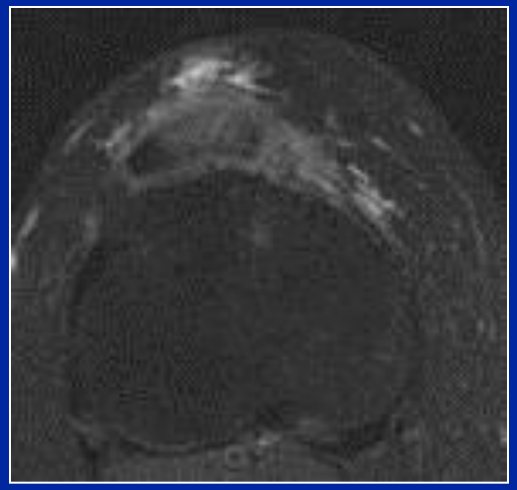

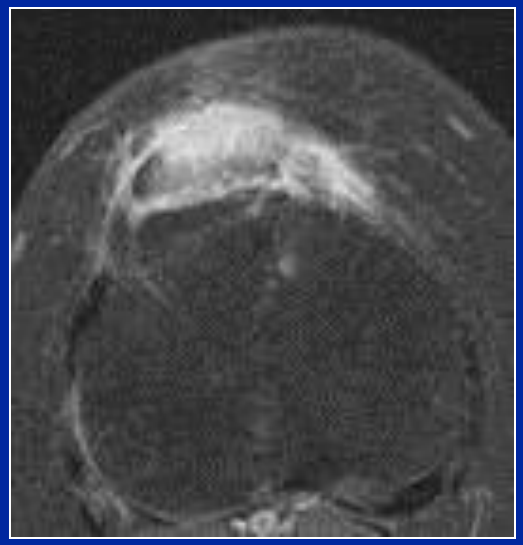

Diagnostic différentiel des tendinites : Les douleurs antérieures du genou

- Lésion ant ménisques
- Instabilité rotulienne
- Chondropathie rotulienne
- Maladie de Hoffa
- Plica
- Tumeurs synoviales
- Fracture…

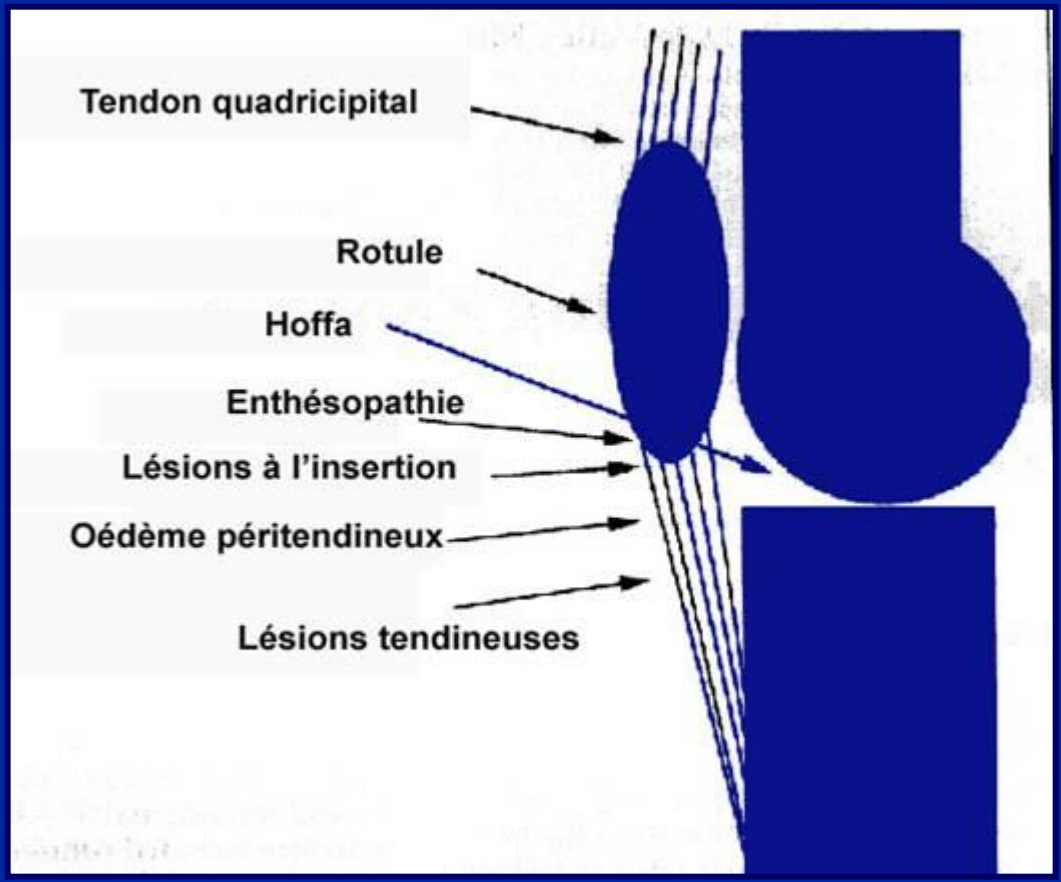

Diagnoctic différentiel des tendinites

Maladie de Hoffa

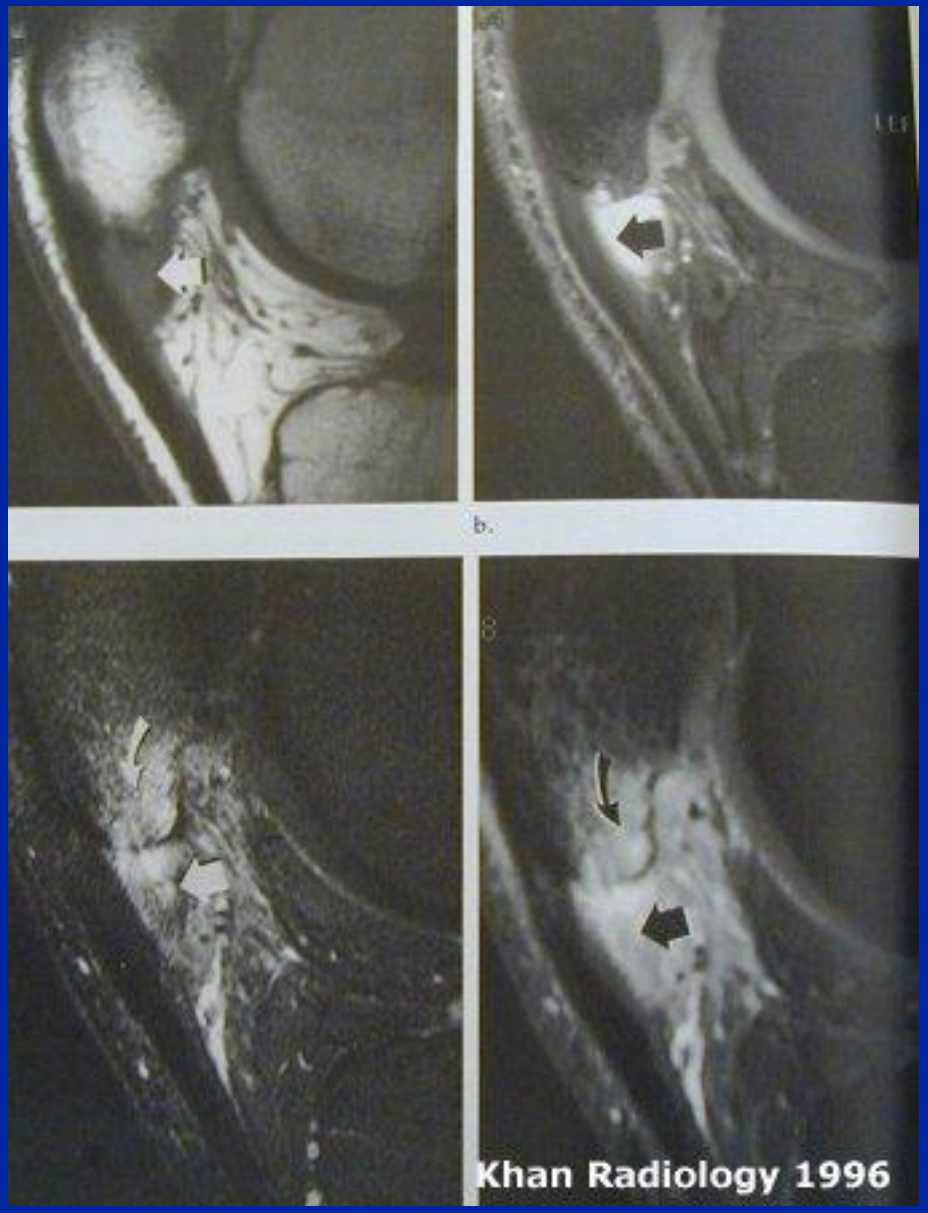

Diagnostic différentiel des tendinites

Bursite prérotulienne

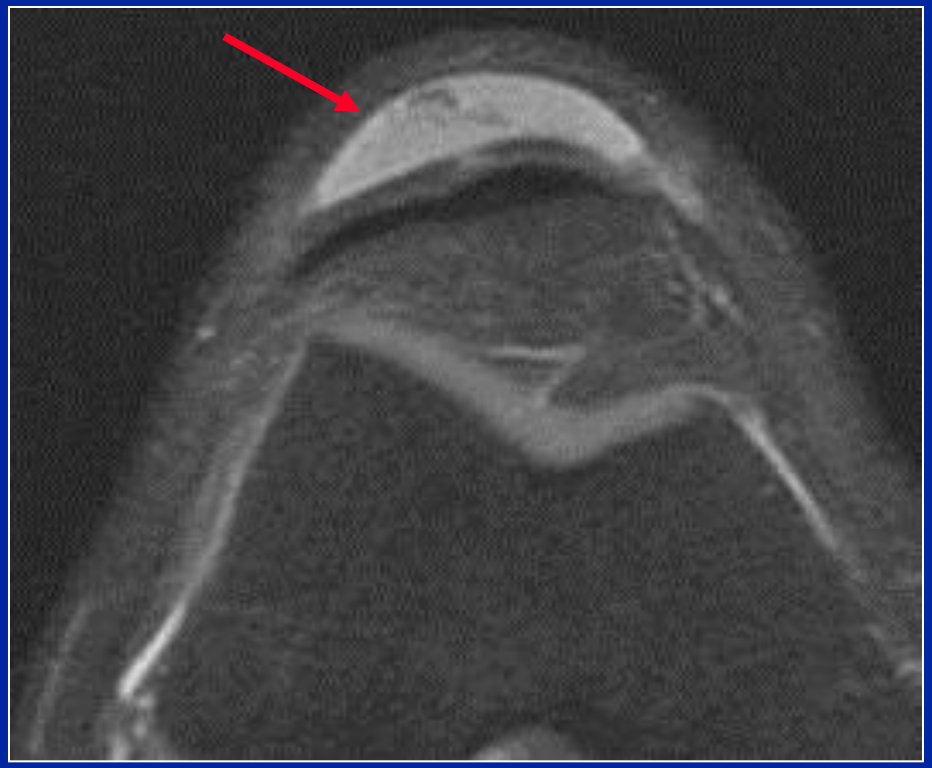

TRAITEMENT MÉDICAL

- Evolution se fait vers la guérison avec le repos (complet ou modulé en fonction de l'activité sportive)

- Facteurs ayant pu provoquer la tendinite (modif de l'entraînement)

- Etirements, surtout du quadriceps

- Traitement anti-inflammatoire 4 à 6 semaines

Rupture rare au niveau du tendon (suite d'infiltrations de corticoïdes intra tendineux)

LE TRAITEMENT CHIRURGICAL

***Nettoyage du tendon* +++**

+/- excision, peignage du tendon, greffe de tendon sain prélevé sur un tendon voisin (patte d'oie ou tendon du quadriceps)

Tendinite haute du tendon rotulien à l'IRM. Lésions à l'opération. Greffe d'une bandelette de tendon quadricipital

Tendinose du tendon rotulien :
ttt chirurgical

Tendinose du tendon rotulien

Technique : principes

1- Nettoyage de la zone fibro-inflammatoire

2- Greffe autologue inlay

3- Rééducation Stanish

Incision verticale

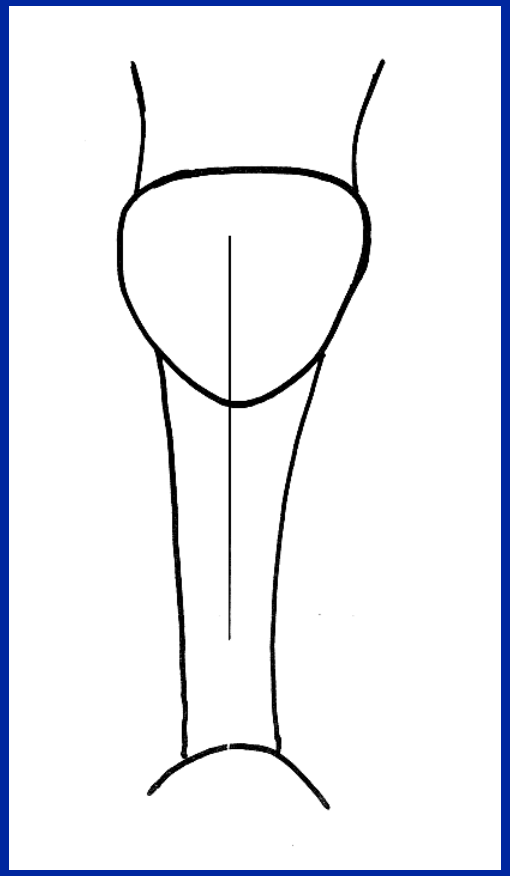

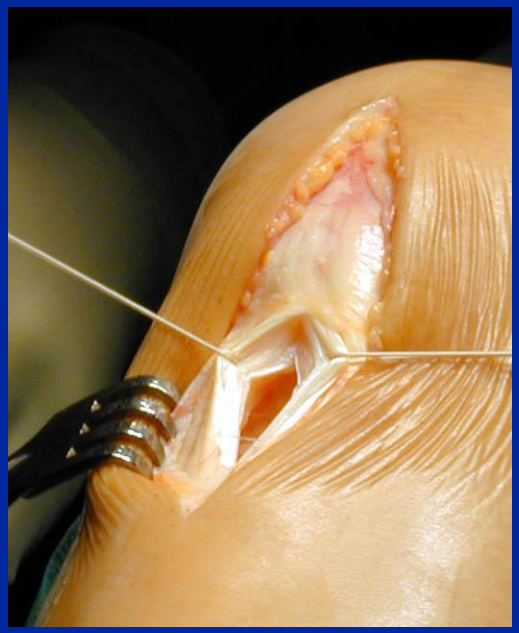

Ouverture longitudinale du tendon

Résection pointe de la rotule

Ablation de la zone fibro inflammatoire

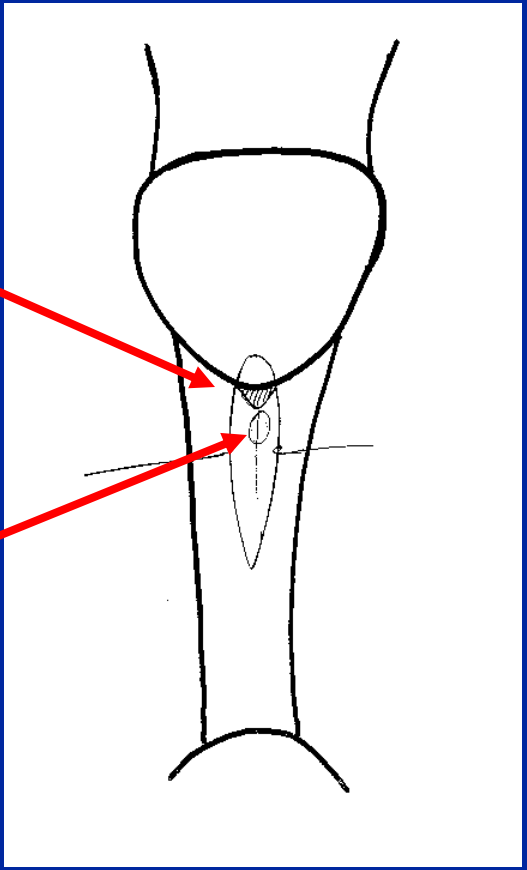

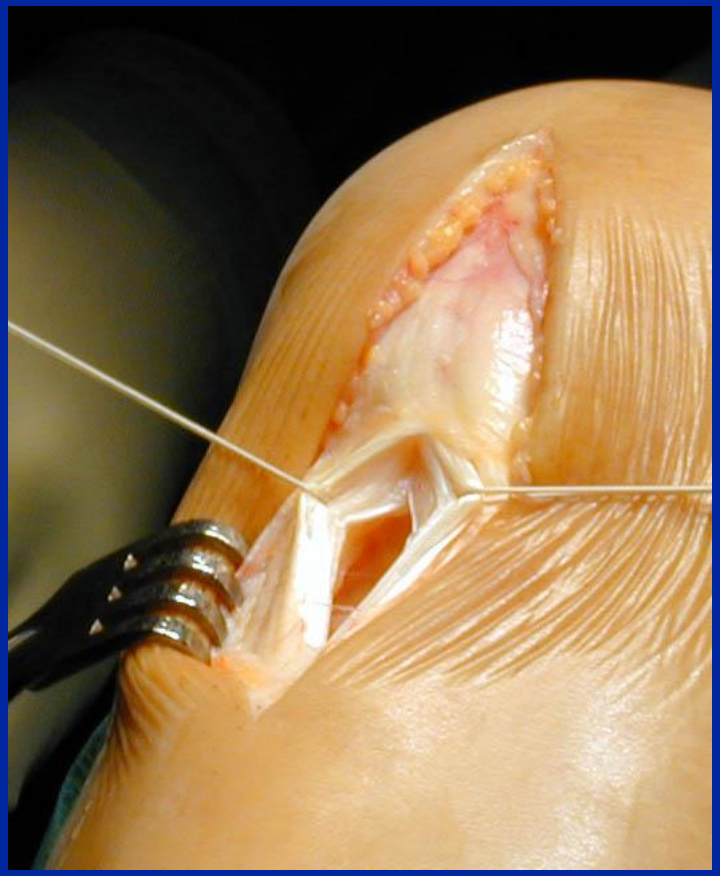

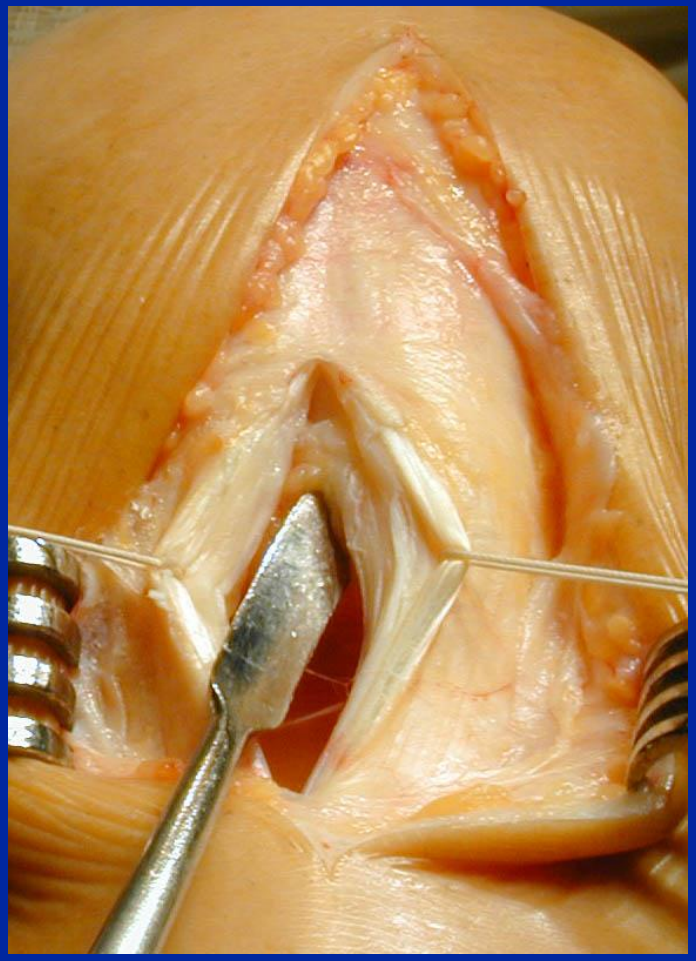

Suppression du conflit

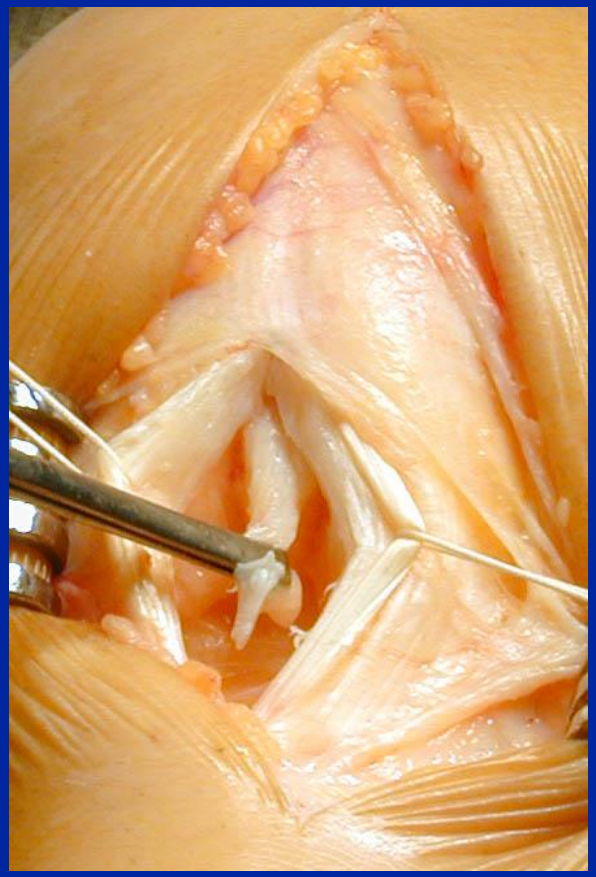

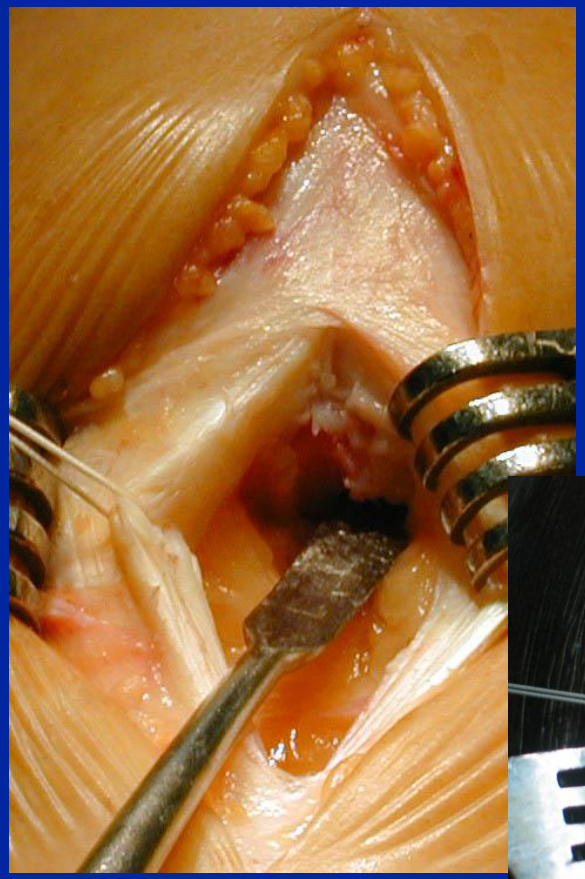

Dissection du lambeau pré-rotulien et quadricipital

Longueur adaptée

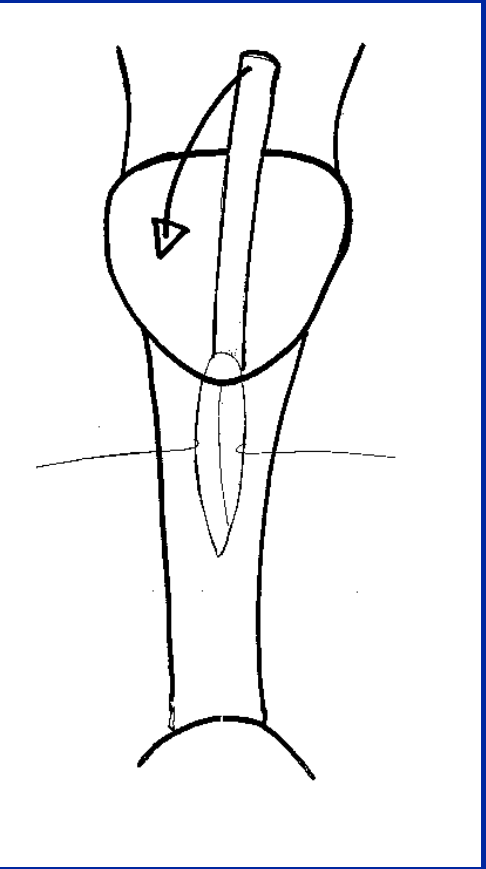

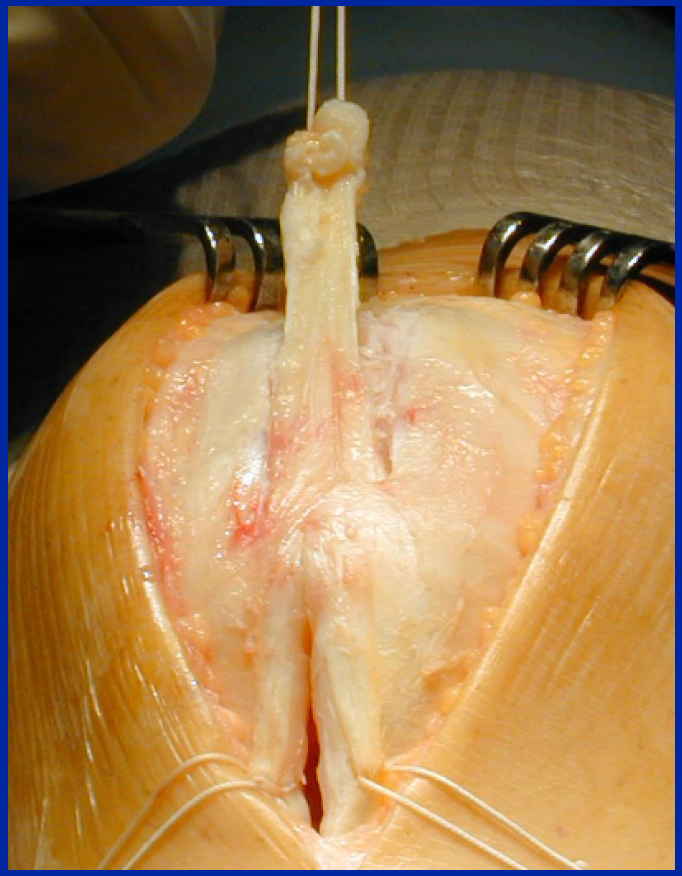

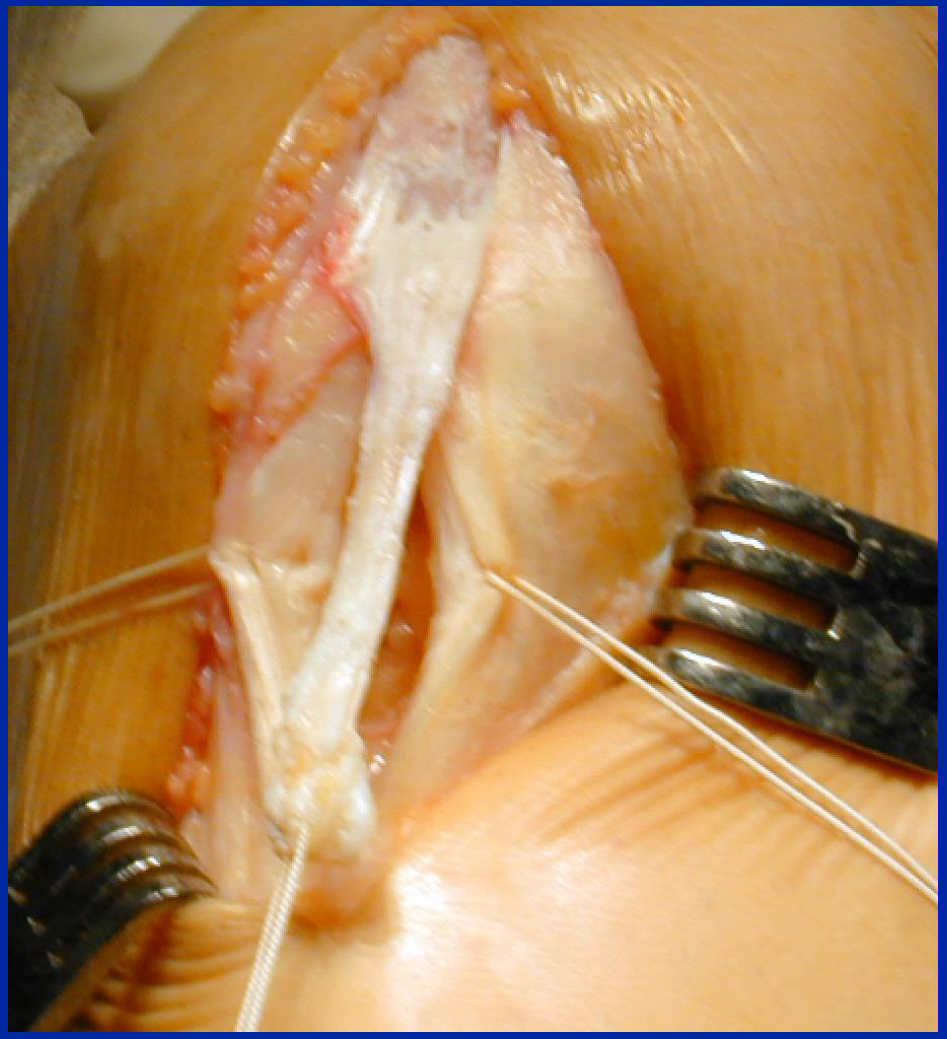

Greffe en inlay du lambeau collagène dans le défect tendineux

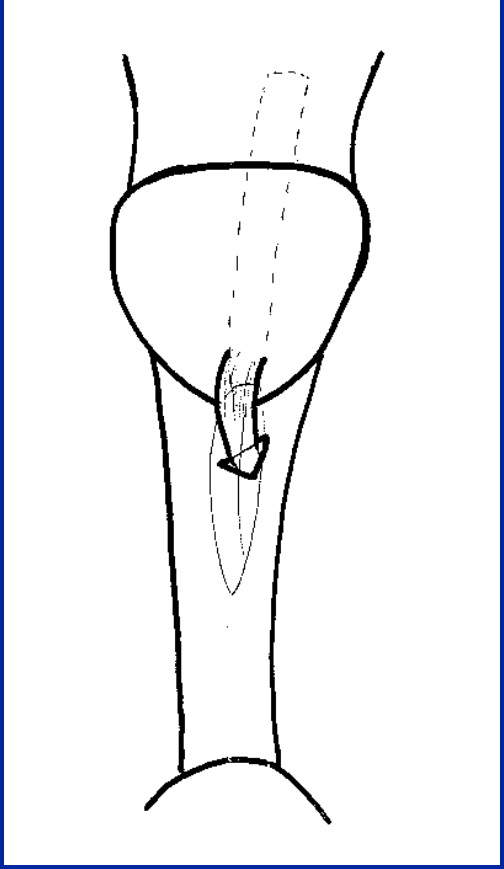

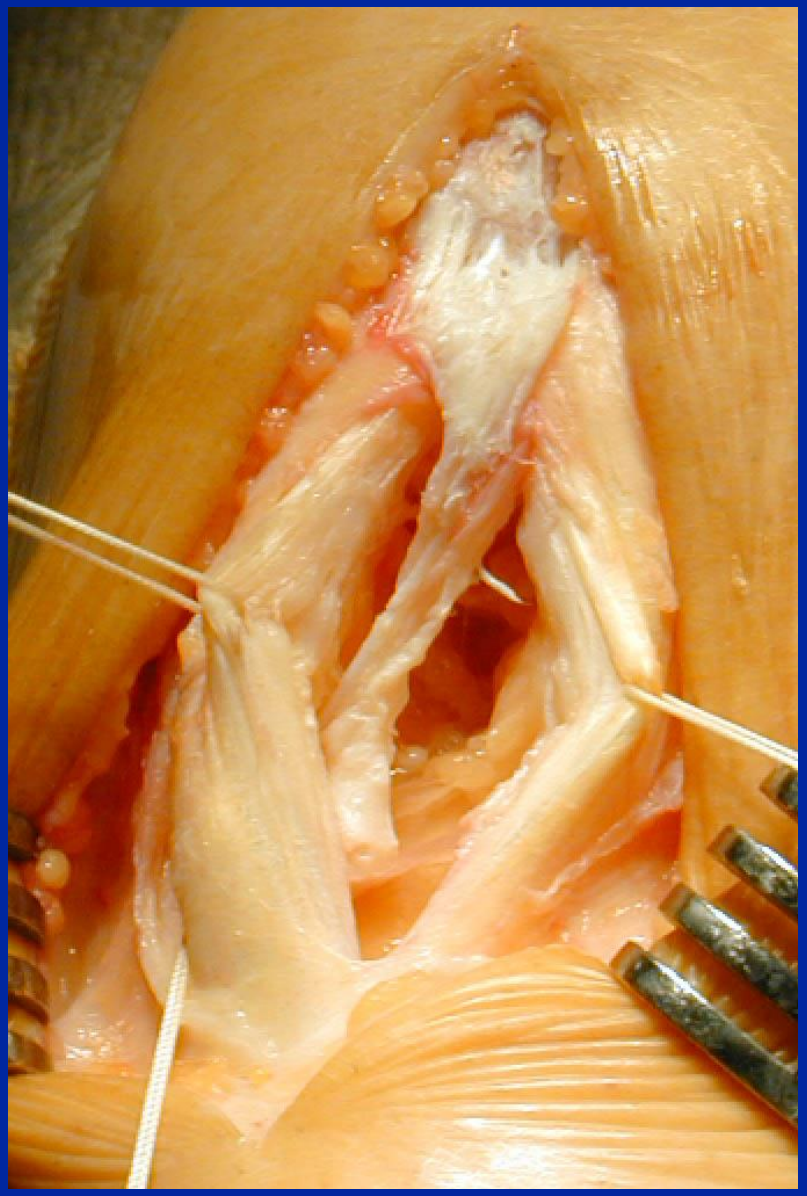

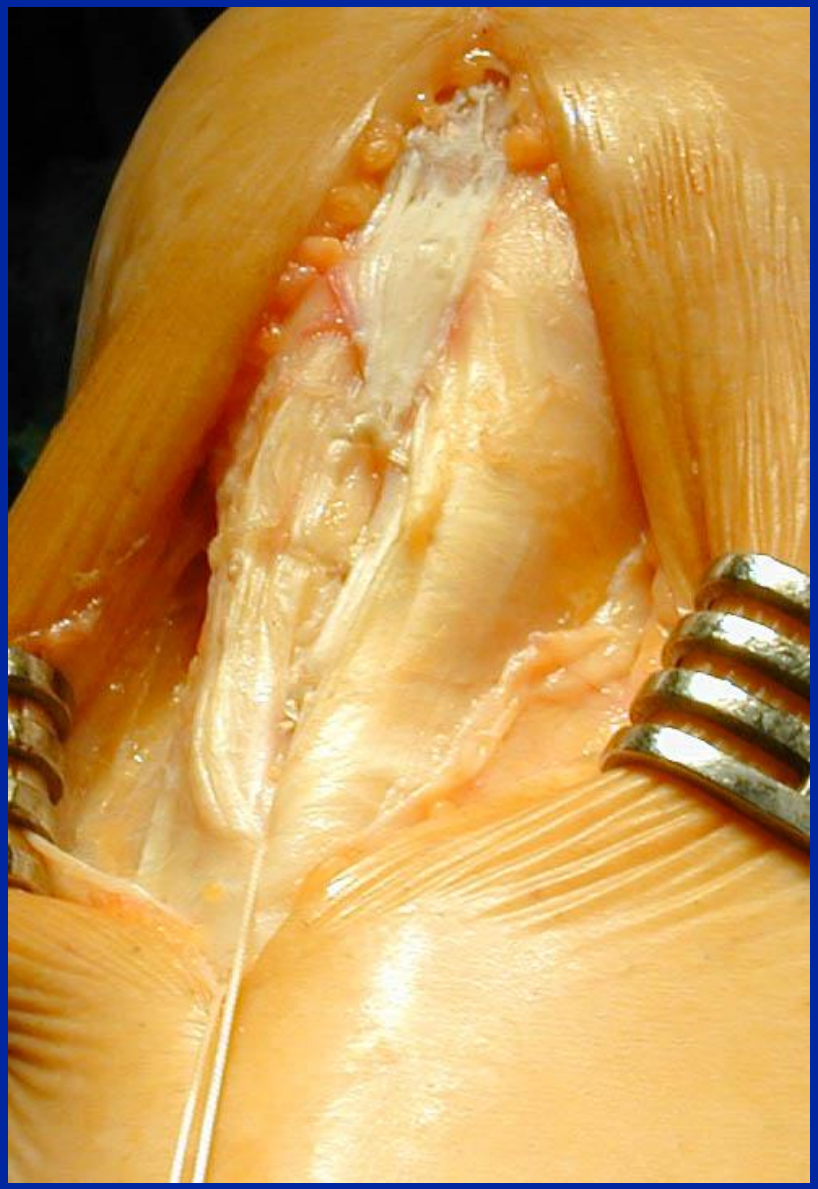

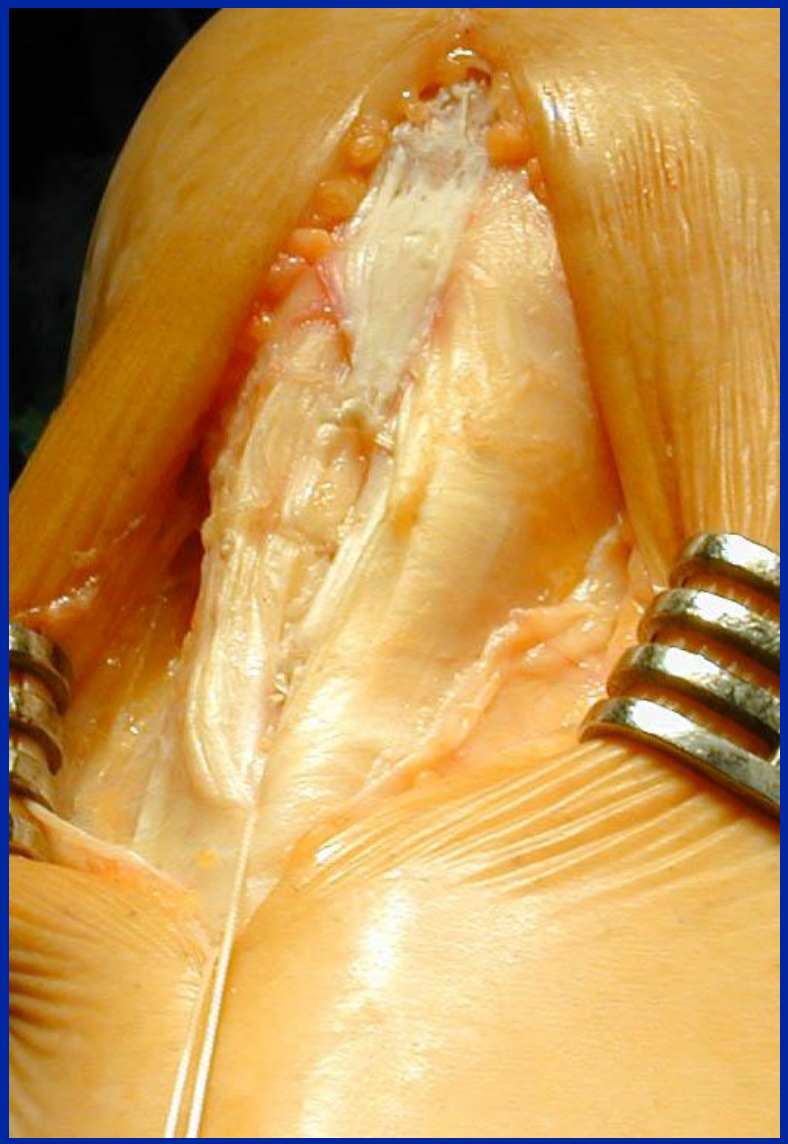

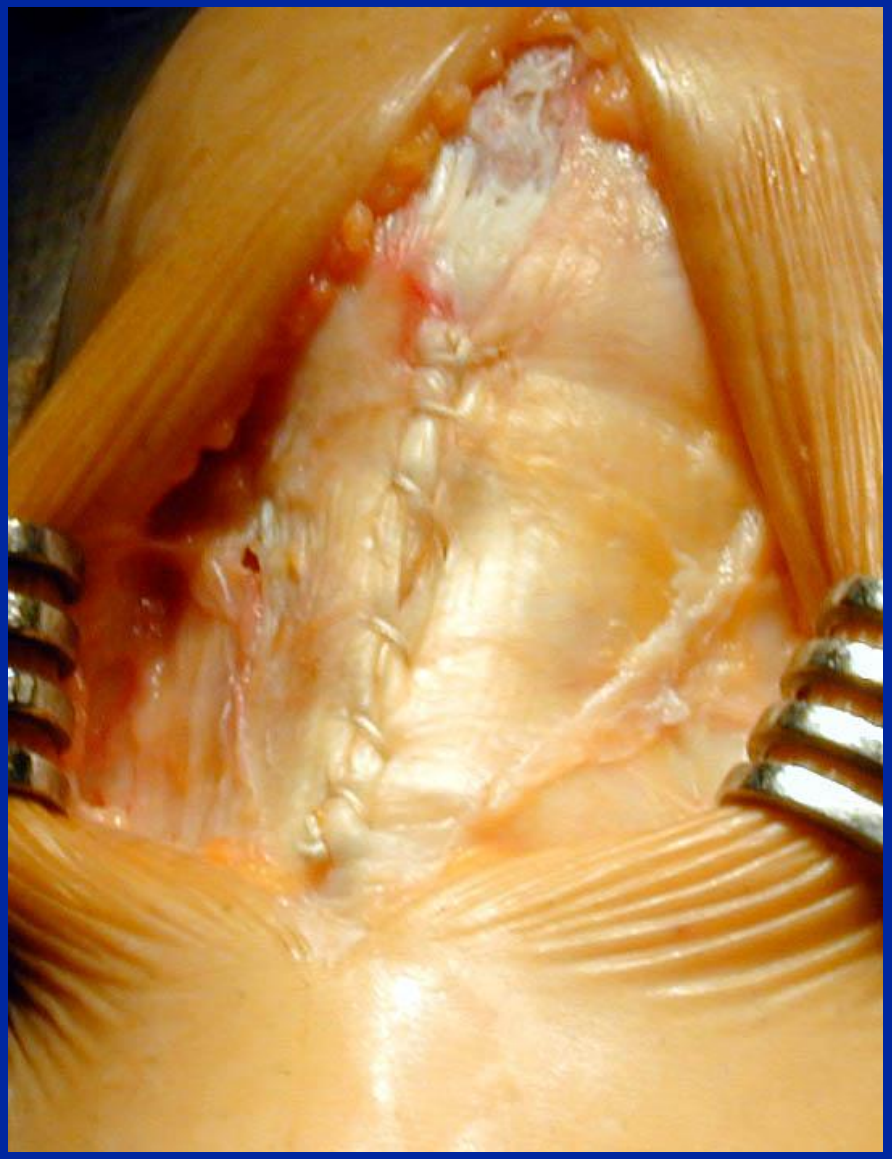

24 cas

100% hommes

26 ans (17-43)

Tous sportifs :
6 haut niveau international
16 national, régional
2 amateur

Sports

Basket 6

Hand ball 4

Volley 4

Foot 3

Tennis 2

triple saut 1, saut longueur 1

lanceur disque 1, gymnaste 1, cycliste 1

Résultats subjectifs

Très satisfaisants : 62%

Satisfaisants : 21%

Médiocres : 17%

Reprise du Sport

Même sport : 92%

Reprise entrainement : 4,5 mois (2-8)

Reprise sport : 7 mois (4 - 24)

Tendon d’Achille

CORPS du TENDON

Tendinopathies CORPOREALES

Sujet 30-40 ans

Surmenage sportif

Microtraumatique

CAP+++

Epaississement

Nodules

Microruptures

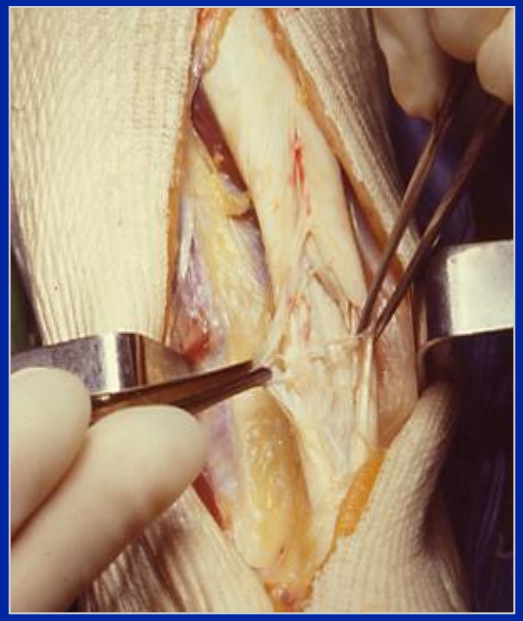

CORPS du TENDON

Péri-Tendinite

Inflammation gaine

Adhérences

Souvent associée à T. corporéale

TRAITEMENT

1 - CONSERVATEUR

* Repos sportif
* AINS per os
* Talonnette - orthèse plantaire
* Rééducation

  Etirements - massages transverses profonds

  Musculation excentrique du triceps

Pas d'infiltration de Corticoïdes +++

2 - <u>CHIRURGICAL</u>

* **Débridement** ***Williams 1973***

  = exérèse des lésions intra-tendineuses (fibrose/calcifications)

* **Ostéotomie du calcanéum**

* **Peignage** ***Lemaire 1981***

➢ PEIGNAGE ± ablation zone pathologique

<u>Le peignage augmente :</u>

- la vascularisation
- le nombre de fibres de collagène
- le volume

(mauvais résultats = excision insuffisante, lésions trop ancienne)



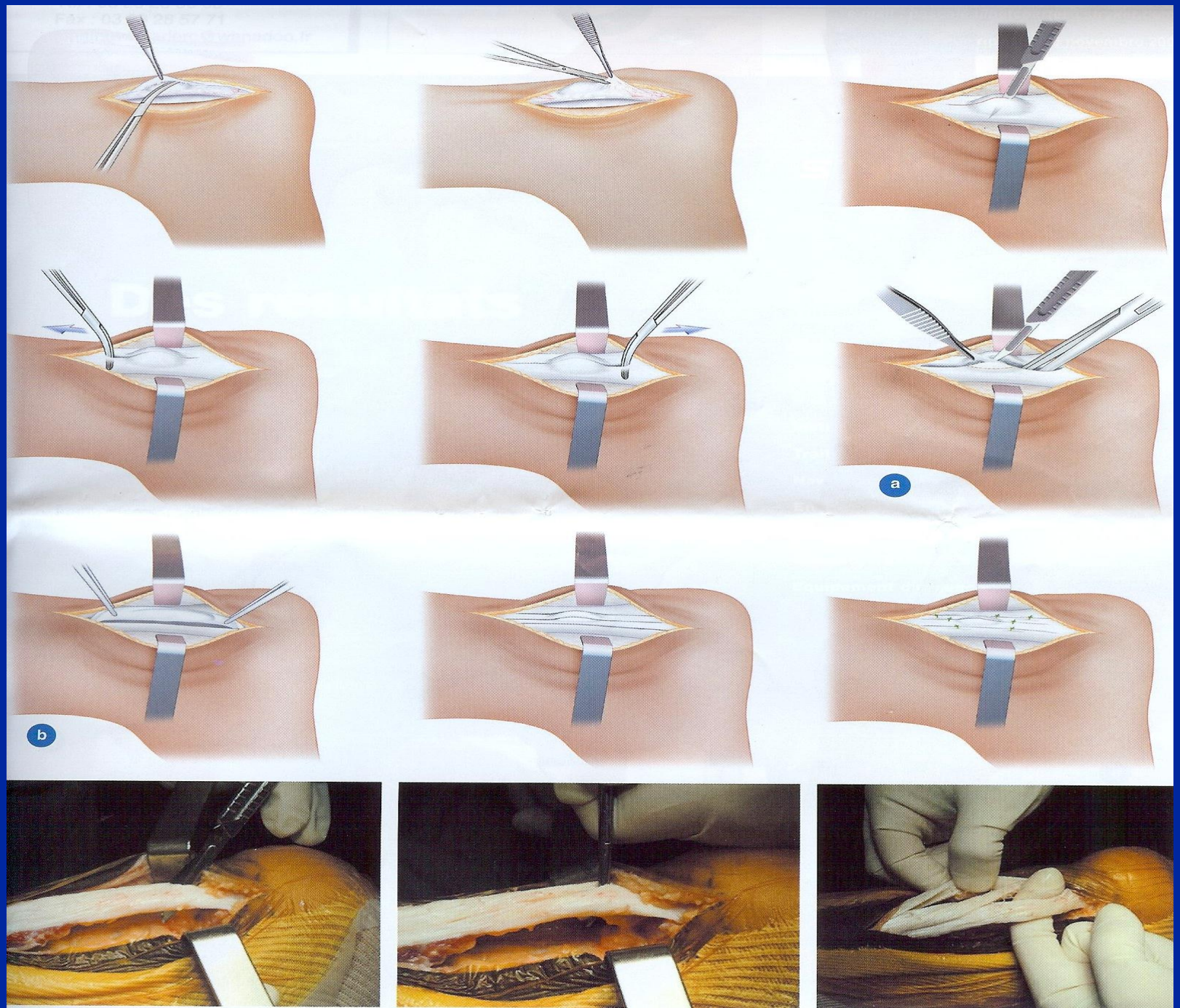
a
b

➢ ± Renfort (Augmentation)

- **<u>Retournement du Triceps</u> :**

Tendinopathies corporéales

- avec renfort : 87 % E+B

- exérèse simple : 73 % E+B

GREFFE PÉDICULÉE ½ COURT FIBULAIRE

B. MOYEN 1981

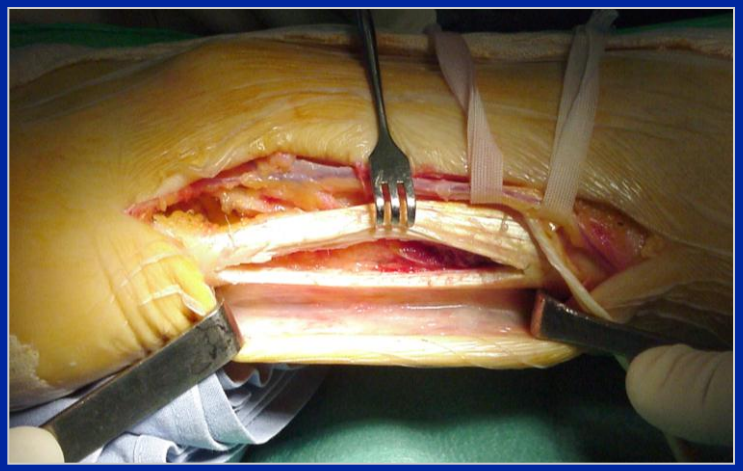

- **Abord postéro-latéral**
- **TENOLYSE (ablation du paratendon hypertrophié)**

- **Incision longitudinale du tendon**
- **EXCISION des tissus macroscopiquement anormaux (désorganisés, durs, nodulaires)**

GREFFE PÉDICULÉE ½ COURT FIBULAIRE

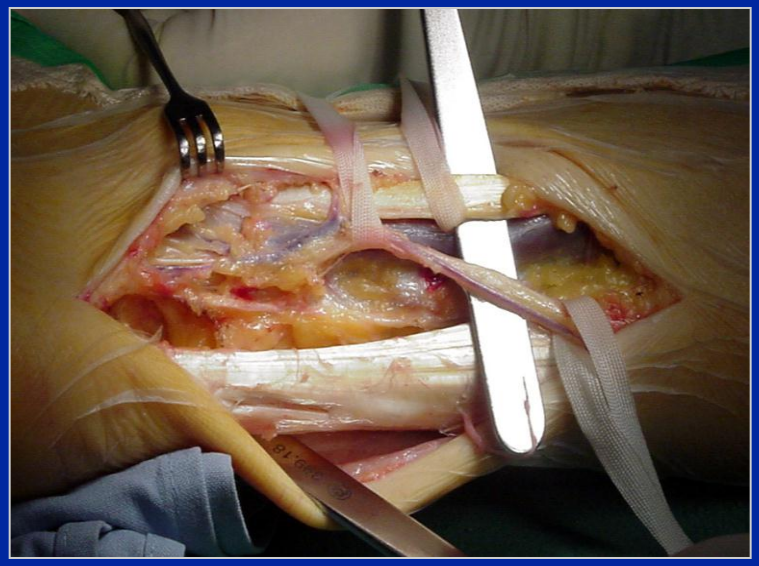

- Dissection Court Fibulaire

- la moitié est isolée (pédiculé proximalement)

- Tendon est passé sous le pédicule sural

- Introduit « en inlay » dans le défect du tendon d’achille

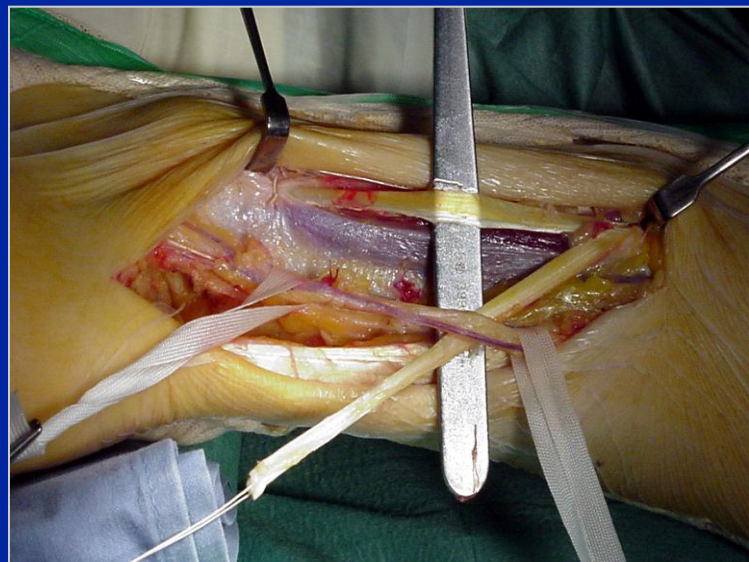

GREFFE PÉDICULÉE AVEC ½ COURT FIBULAIRE

- Fixation au tendon d'Achille
  (pied en dorsi-flexion)

- Plâtre 5 semaines

- Rééducation : étirements - physiothérapie
  musculation concentrique puis excentrique

Maladie d'Haglund

Syndrome du "calcanéum bossu "

Conflit entre contrefort de la chaussure et la zone d'insertion du tendon d'Achille

Angle postéro-supérieur du calcanéum trop saillant

Formes « pures » sans tendinopathie

Sujets jeunes - prédominance féminine

Symptomatologie = talalgie post.

- **Bursite Rétro-Achilléenne**

- **Bursite Pré-Achilléenne**

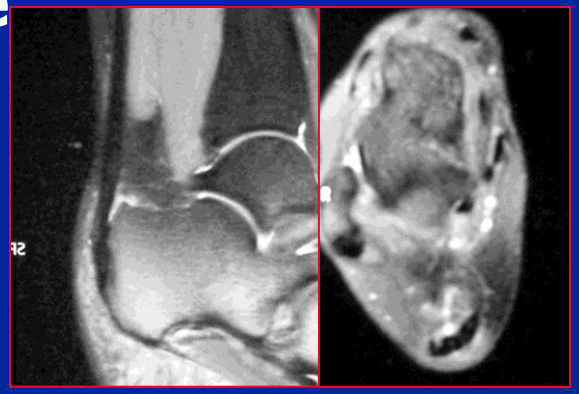
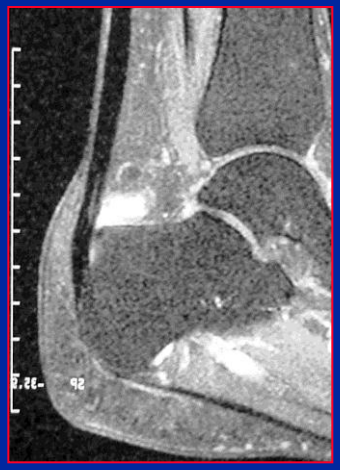

- **Tendinopathie d'insertion d'Achille**

Traitement

1 - CONSERVATEUR

adaptation chaussage - talonnette ...

2 - CHIRURGIE

* Résection coin postéro-supérieur

Résection ± large

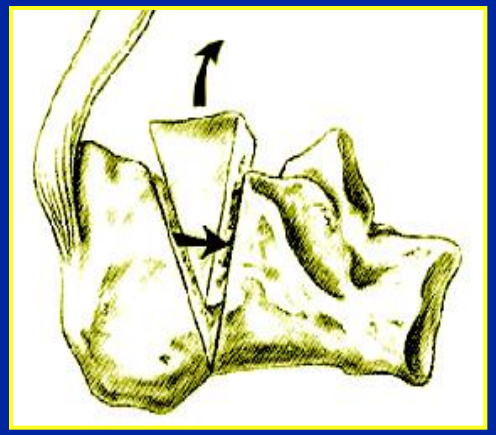

* Ostéotomie du calcanéum *Zadek*

Résection coin postéro-supérieur

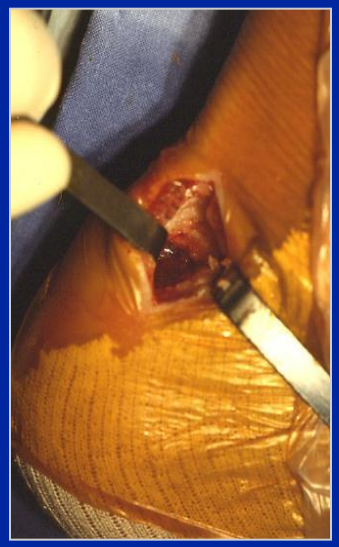

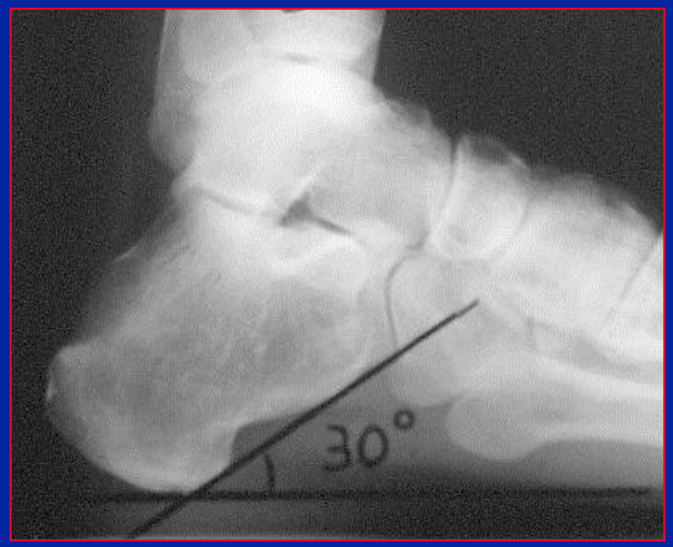

- MIS
- Arthroscopique
- Résection bursite

Ostéotomie du Calcanéum

CONCLUSION

- Lésion de surmenage
- Ex clinique + IRM
- ttt médical/kiné et arrêt sport
- Indication chir exceptionnelle (échec du ttt fonctionnel et patient voulant reprendre sport)